

TAKAYASUOV ARTERITIS I MOGUĆE KARDIOLOŠKE REPERKUSIJE U DJEČJOJ DOBI

TAKAYASU ARTERITIS AND POSSIBLE CARDIOLOGY REPERCUSSIONS IN THE CHILDHOOD

Ivan Malčić¹, Petra Detoni², Hrvoje Kniewald¹, Dorotea Bartoniček¹, Daniel Dilber¹, Dubravka Dietrich³, Marija Jelusić⁴

Zavod za pedijatrijsku kardiologiju¹, Zavod za pedijatrijsku imunologiju i reumatologiju⁴, Klinika za pedijatriju Medicinskog fakulteta KBC-a Zagreb^{1,4}, Odjel za zdravstvenu zaštitu dojenčadi i djece OB-a Varaždin², Odjel za dječje bolesti OB-a "Dr. Josip Benčević" Slavonski Brod³
Division of Paediatric Cardiology¹ and Division of Paediatric Immunology and Rheumatology⁴ Department of Paediatrics University Hospital Centre Zagreb, University of Zagreb School of Medicine^{1,4}, Division of Pediatric General Hospital Varaždin², Division of Pediatric General Hospital „Dr Josip Benčević“, Slavonski Brod³

Adresa za dopisivanje:

Prof. dr. sc. Ivan Malčić

Klinika za pedijatriju Medicinskog fakulteta KBC-a Zagreb

Zavod za pedijatrijsku kardiologiju

Kišpatićeva 12, 10 000 Zagreb

E-mail: ivan.malcic1@gmail.com

Zaprimljeno: 13. veljače 2015.

Prihvaćeno: 11. svibnja 2015.

Sažetak

Vaskulitisi su rijetke reumatske bolesti nepoznate etiologije kojima je osnovno obilježje nekrotizirajuća upala krvnih žila. Posebnu skupinu čine granulomatozni vaskulitisi, izrazito rijetko opisivani u dječjoj dobi. Prikazujemo dvije bolesnice s Takayasuovim arteritisom (TA) kao entitetske oblike rijetkih reumatskih bolesti. Jedna je bolesnica imala TA tip II. a, a druga tip IV. U prve bolesnice nalazimo teške simptome opstrukcijskih lezija aortnih ogranaka, osobito tešku stenozu koronarnih arterija i okluziju lijeve potključne arterije te stenozu torakalne aorte ispod istmusa. Bolest je dijagnosticirana u akutnoj fazi, liječena je opsežno medikamentozno (glukokortikoidi, citostatici, metotreksat) i složenim kardiokirurškim pristupom, a zbog recidiva korištena je i biološka (rituksimab) terapija. Druga je bolesnica otkrivena zbog simptomatske arterijske hipertenzije,

s izostankom pulseva na donjim udovima, a razlog tome nađen je u teškom suženju aorte od dijafragme do bifurkacije femoralnih arterija (mid aortic sindrom). U trenutku dijagnoze sama bolest nije bila u aktivnoj fazi. Liječena je osobitim kardiokirurškim pristupom i polimedikamentno zbog recidiva. Obje su bolesnice u adolescentnoj dobi i uspješno se liječe uz zadovoljavajuću kvalitetu života. Tip II. a s dodatnom okluzijom koronarnih krvnih žila nije prikazan u dostupnoj literaturi. Opisani vaskulitisi još uvijek snažno povezuju pedijatrijsku kardiologiju i reumatologiju, a prikaz svjedoči o važnosti timskog rada pedijatrijskih kardiologa i reumatologa.

Gljučne riječi: vaskulitis, Takayasuov arteritis, dijete, kardijalna kirurgija, biološka terapija.

Abstract

Vasculitides are rare rheumatic diseases of unknown etiology whose main characteristic is a necrotizing inflammation of blood vessels. We are presenting two patients with Takayasu arteritis (TA) as entity forms of rare rheumatic diseases. One patient had TA type IIa and the other type IV. In the first patient we found severe symptoms of obstructive lesions of aortic branches, particularly severe coronary artery stenosis and complete occlusion of the left subclavian artery, and thoracic artery stenosis below the isthmus. The disease was diagnosed in the acute phase, treated extensively with medicaments (glucocorticoids, cytostatics, methotrexate) and a complex cardiac surgical procedure, and due to relapse the biological (Rituximab) therapy was used. The second patient was detected following symptomatic arterial hypertension, with absent

pulses of lower limbs, whose cause was found in severe narrowing of the aorta from diaphragm to femoral arteries bifurcation (mid-aortic syndrome). The disease was not active when diagnosis was made. The patient was treated with a particular cardiac surgical procedure and with multiple medicaments due to a relapse. Both patients have reached adolescent age and are successfully treated with a satisfying quality of life. Type IIa with an additional occlusion of coronary arteries is not described in the available literature. Forementioned vasculitides emphasize the importance of pediatric cardiologists and rheumatologists teamwork.

Keywords: vasculitis, Takayasu arteritis, child, cardiac surgery, biological therapy.

Uvod

Vaskulitisi su rijetke reumatske bolesti kojima je osnovno obilježje nekrotizirajuća upala krvnih žila, uglavnom nepoznate etiologije. Istodobno zahvaćaju cijeli organizam, a izrazitiji su simptomi na pojedinim organima ili organskim sustavima prema čemu se i raspoznaju poznati entiteti. Zbog toga ih je teško dijagnosticirati, a dijagnozu je moguće postaviti na osnovu kliničke slike, koristeći se pri tome principom isključivanja sličnih bolesti. Klasificiraju se prema dogovoru radnih skupina na globalnoj razini, a u osnovi se dijele prema kliničkim entitetima koji zahvaćaju velike, srednje velike ili male krvne žile. Histološki se vaskulitis očituje staničnom infiltracijom krvne žile i njezine okoline te odlaganjem fibrina i nekrozom same stijenke krvne žile (1,2,3,4). Druge se podjele zasnivaju na postojanju ili odsutnosti ANCA (antineutrofilna citoplazmatska protutijela) ili prema histološkim osobitostima, a posebnu skupinu čine takozvani granulomatozni vaskulitisi (Wegenerova granulomatoza, Churg-Straussov sindrom i Takayasuov arteritis), rijetko opisivani u dječjoj dobi (4,5,6). Takayasuov arteritis („pulseless” sindrom) granulomatozna je upala aorte i njezinih ogranaka, obično u žena mlađe životne dobi, iznimno kod djece. Razvrstava se prema kliničkim kriterijima i angiografskom nalazu (7,8). Ovaj entitet dosad nije opisan u našoj pedijatrijskoj reumatološkoj literaturi.

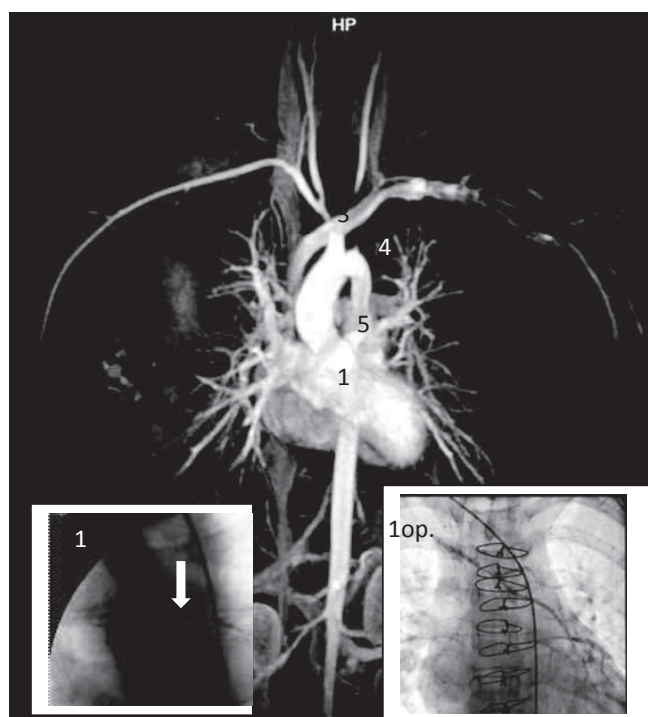
Cilj ovog rada jest prikaz dviju djevojčica s Takayasuovim arteritisom (tip II. a i tip IV) s posebnim osvrtom na osobite promjene u koronarnim krvnim žilama kod tipa II. a, što se rijetko opisuje u dostupnoj literaturi. Dodatni je cilj prikazati snažnu poveznicu između pedijatrijske reumatologije i kardiologije kroz timski rad u liječenju ovih teških bolesnika.

Bolesnica 1: Takayasuov arteritis tip II. a.

Četrnaestogodišnja djevojčica primljena je zbog kliničkih simptoma koji su se očitivali jasnim prekordijalnim anginoznim bolima i trnjenjem lijeve ruke s nedostatkom radijalnog pulsa. Već je klinička slika pobudila sumnju na „bolest bez pulsa“, pa je dijete i primljeno sa sumnjom na Takayasuov arteritis. Sumnja je potkrijepljena visokim parametrima nespecifične upale koji su se očitivali kao ubrzana sedimentacija eritrocita (SE 75 mm/h), visoka razina C-reaktivnog proteina (CRP 50,9 mg/L), albuminsko-globulinska inverzija (0,68) uz hipergamaglobulinemiju (19,5 g/L) i povišenu razinu alfa₂ globulina (24,6 g/L). Angiografski se nalazi: subtotalna okluzija lijeve silazne koronarne arterije (LAD, left anterior descending), stenoza brahiocefaličnog trunkusa (gradijent 20 mmHg) i stenoza lijeve karotidne arterije (gradijent 30 mmHg), okluzija lijeve potključne arterije (opskrba lijeve ruke putem vertebralnih arterija), stenoza torakalne descendente aorte ispod razine istmusa (gradijent 30 mmHg) (slika 1). Nakon postavljanja dijagnoze odmah je započeto medikamentozno liječenje. U nedostatku jedinstvenog protokola služili smo se s preporukama pojedinih opisa iz literature (6), pa smo započeli liječenje pulsnom terapijom glukokortikoida (metilprednizolon 1 gram tijekom tri dana) i nastavili s prednizonom (inicijalno 2 mg/kg), metotreksatom (25 mg tjedno) i citostaticima (ciklofosamid 1000 mg mjesečno tijekom 6 mjeseci). Kako je unatoč optimalnoj terapiji opisanim protokolom došlo do dvostrukog recidiva prije

operacije, a do težeg recidiva osnovne bolesti nakon operacije, osam mjeseci po postavljenoj dijagnozi i dva mjeseca po kardiokirurškoj operaciji ordinira se uz opisanu terapiju i biološko liječenje (rituksimab 2 x 1000 mg mjesečno). Prema laboratorijskim nalazima proces se definitivno smirio dvije godine nakon postavljene dijagnoze. U trajnoj terapiji djevojčica zasada prima prednizon 15 mg svaki drugi dan, metotreksat 25 mg tjedno, uz diuretik, beta-blokator i ACE inhibitor.

Kardiokirurško liječenje provedeno je tri mjeseca po inicijalnoj dijagnozi. Premošćuje se subtotalna okluzija LAD anastomozom putem desne a. mamariae (lijeva se nije mogla iskoristiti zbog potpune okluzije lijeve potključne arterije), postavljanje proteze od ascendentne aorte za uspostavu slobodne cirkulacije prema lijevoj a. carotis communis (premoštenje stenoze) i dalje prema lijevoj potključnoj arteriji, odnosno a. radialis, čime se uspostavlja dostatna irigacija lijeve ruke, uključujući i dalje urednu kolateralnu funkciju putem vertebralnih arterija (slika 1). U silaznu torakalnu aortu postavlja se metalna mrežica (stent). Naknadno, unatoč tome, godinu dana po zahvatu nalazi se



Slika 1: Angiografski prikaz tip II. a, Takayasuov arteritis.

Subtotalna okluzija lijeve descendente koronarne arterije (LAD) (+ mala slika) (1), stenoza brahiocefaličnog trunkusa (gradijent 20 mmHg) (2), stenoza lijeve karotidne arterije (gradijent 30 mmHg) (3), potpuna okluzija lijeve potključne arterije (opskrba lijeve ruke putem vertebralnih arterija) (4), stenoza torakalne descendente aorte (gradijent 30 mmHg) (5). Mala slika (1) pokazuje subtotalnu okluziju LAD (bijela streljica), a druga mala slika (1 op.) pokazuje operacijsko liječenje premoštenjem okludirane LAD s pomoću desne a. mamariae.

Figure 1 Angiographic presentation of Takayasu arteritis, typ IIa.

Subtotal occlusion of LAD and CDx (+ small picture) (1), stenosis of brachiocephalic trunk (gradient 20 mmHg) (2), stenosis of left coronary artery (gradient 30 mmHg) (2), total occlusion of left subclavian artery (supply of the left hand by the way of vertebral arteries) (4), stenosis of thoracic aorta below of isthmus aortae (gradient 30 mmHg) (5). Small picture (1) present subtotal occlusion of left coronary artery (white arrow), the second small picture (1op.) shows cardiosurgical treatment bypassing subtotal occlusion of LAD with right mamaria artery into the postocclusion part of LAD.

Malčić I. i sur. Takayasuov arteritis i moguće kardiološke reperkusije u dječjoj dobi

ostatni gradijent od 30-40 mm Hg. Uz opisane mjere liječenja, dvije godine po inicijalnoj dijagnozi dijete ima vrlo dobru kvalitetu života (NYHA I-II), a laboratorijski nalazi potvrđuju smirenje osnovnog reumatskog procesa (SE 12 mm/h, CRP 2 mg/L, uredna elektroforeza proteina).

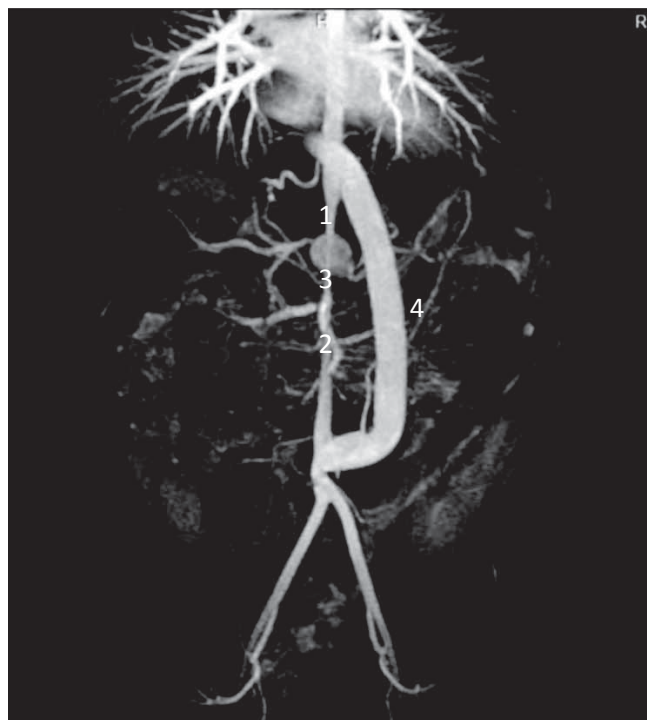Bolesnica 2: Takayasuov arteritis tip IV.

Četnaestogodišnja djevojčica primljena je pod sumnjom na koarktaciju zbog simptomatske arterijske hipertenzije uz odsutnost pulseva na donjim udovima. Pri dolasku nema akutnih simptoma sistemske bolesti. Osnovni upalni parametri su uredni (SE 2 mm/h, CRP 0,2 mg/L). Eho-kardiografski se ne može potvrditi sumnja na koarktaciju aorte, nalazi se hipertonično konfigurirana lijeva klijetka (HLV). Posumnja se na pseudokoarktaciju, pa se učini kateterizacija srca sa selektivnom angiokardiografijom. Utvrđuje se teško suženje abdominalne aorte od dijafragme do bifurkacije prema femoralnim arterijama (mid aortic sindrom) (slika 2). Pet mjeseci po operacijskom zahvatu dolazi do recidiva osnovne bolesti koji se očituje pojavom općih parametara upale. Liječi se protuupalnim lijekovima (nesteroidni protuupalni lijekovi, metotreksat) bez glukokortikoida ili biološke terapije. Zbog teške arterijske hipertenzije liječi se beta-blokatorom (atenolol 2 x 37,5 mg) i ACE inhibitorom (enalapril 2 x 7,5 mg).

Rasprava

U našoj literaturi prvi opis ANCA pozitivnog vaskulitisa s kliničkom slikom teške forme nodoznog poliarteritisa opisan je 1996. godine (9). U isto vrijeme raspravlja se o ulozi bakterijskog superantigena u nastanku nodoznog poliarteritisa u drugog bolesnika s blažim kliničkim tijekom nodoznog poliarteritisa (10). Tek je 2012. godine objavljena retrospektivna studija nodoznog poliarteritisa u posljednjih 20 godina u Hrvatskoj (11). Najnovija studija odnosi se na sve vaskulitise u dječjoj dobi u zadnjih deset godina u Klinici za pedijatriju KBC-a Zagreb. U desetogodišnjem razdoblju zabilježeno je 180 vaskulitisa, s prevalencijom ženskog spola (56 %). Najčešća je Henoch-Schönleinova purpura (86 %), a upravo je najrjeđe opisivani entitet Takayasuov arteritis. Ovdje se opisuju dvije djevojčice koje su dio spomenute velike epidemiološke studije. U skladu s literaturnim podacima, očekivana pojava Takayasuova arteritisa jest u dobi od 10 do 20 godina, u prvom redu kod ženskog spola (12). Za razliku od Europe, u Aziji je Takayasuov arteritis jedan od najčešćih (13). Kod tih je bolesnika najčešće zahvaćena torakalna ili abdominalna aorta, pa je arterijska hipertenzija, svojstvena za pojam koarktacije aorte prvi i osnovni klinički simptom ove bolesti (14). Zbog malog broja bolesnika opisanih u domaćoj literaturi nije moguće uspoređivati europske i azijske entitetske oblike, neovisno o tome što se za dijagnostiku koristi ista klasifikacija.

Prva naša bolesnica imala je prema suvremenim klasifikacijama koje se danas koriste (3,5,6) tip II. a koji se očituje klinički znatnim suženjem aortnih ogranaka i torakalne aorte ispod samog istmusa aorte. Bolesnica je prepoznata



Slika 2. Angiografski prikaz, tip IV., Takayasuov arteritis.

Teško suženje abdominalne aorte od dijafragme do bifurkacije prema femoralnim arterijama (mid aortic sindrom) (1), teška stenozu bubrežnih arterija obostrano (2), aneurizmatička dilatacija trunca coeliacusa (3), kardiokirurško premoštenje sužene aorte provodnikom od dijafragme do bifurkacije femoralnih arterija (4).

Figure 2 Angiographic presentation, Takayasu arteritis typ IV.

Severly narrowing of abdominal aorta, from diaphragma towards bifurcation of femoral arteries (mid aortic syndrome) (1), severely stenosis of renal arteries both sides (2), aneurysmatic enlargement of truncus coeliacus (3), cardiosurgical bypassing of narrow aorta with conduit from diaphragma toward bifurcation of femoral arteries(4).

na osnovi kliničke slike, a utvrđeno je da ima izostanak pulsa na lijevoj ruci uslijed potpune okluzije lijeve potključne arterije. Angiografski je utvrđena stenozu brahiocefaličnog trunkusa s prihvatljivo niskim gradijentom (ali i teža stenozu lijeve karotidne arterije (gradijent 30-40 mmHg) kao i stenozu torakalne aorte sa sličnim gradijentom. Najteži i najopasniji simptom dolazi od subtotalne okluzije lijeve silazne koronarne arterije (LAD). Na taj je način prijetio infarkt miokarda koji može završiti letalno, ali i ograničena opskrba mozga kisikom putem lijeve karotidne arterije zbog njezine stenozu. Stoga je bilo neophodno vrlo radikalnim medikamentoznim mjerama zaustaviti upalni proces. Uz pulsnu terapiju glukokortikoida korišteni su u trajnoj terapiji glukokortikoidi i citostatici (ciklofosamid) prema propisanim protokolima (6), ali zbog upornog recidiva i biološka terapija (rituksimab). Iako je na taj način zaustavljen upalni proces, bez minuciozne pedijatrijske kardiološke dijagnostike i kardiokirurške intervencije konzervativna terapija ne bi bila dostatna da održi normalnu kvalitetu života djeteta. Stoga je učinjeno premoštenje LAD s pomoću desne a. mamariae (lijeva se nije mogla iskoristiti radi okluzije lijeve potključne arterije), a također je učinjena proteza od ascendentne (tubularne) aorte prema poststenotičkom segmentu lijeve karotidne arterije i dalje prema lijevoj radijalnoj arteriji. U torakalnu aortu ugrađen je stent koji bi trebao sprečavati njezino daljnje suženje. Ovim mjerama otklonjene su moguće ishemičke lezije srčanog mišića, središnjeg živčanog sustava i gornjih

udova (lijeva ruka) te razvoj arterijske hipertenzije uslijed razvoja pseudokoarktacije (torakalna aorta). U domaćoj literaturi nije do sada opisana koronarna okluzija kod Takayasuova arteritisa, a rijetko se opisuje i u svjetskoj literaturi (15,16). Nalazimo tek tri opisa koronaropatije. Opisana je stenoza ušća lijeve koronarne arterije u 12-godišnje djevojčice koja je liječena kardiokirurškim premoštenjem, a s osnovnom dijagnozom Takayasuova arteritisa (17), 11-godišnja djevojčica s kliničkom slikom Takayasuova arteritisa i anginoznim prekordijalnim bolima radi potpune okluzije desne koronarne arterije i 40 % stenozе debla lijeve koronarne arterije, također liječena kardiokirurškim premoštenjem (18) te 9-godišnja djevojčica s dilatacijskom kardiomiopatijom lijeve klijetke s mitralnom insuficijencijom (zbog ishemiје papilarne muskulature), s okluzijom arterije cirkumfleksе i gigantskom aneurizmom proksimalne LAD. Kod ove bolesnice postojala je i sumnja na bakterijski superantigen kao triger, u obliku tuberkuloze ili HIV-a pa ostaje otvoreno pitanje stvarne etiopatogeneze odnosno dijagnoze Takayasuova arteritisa u odnosu na mogući nodozni poliarteritis (19). Nalazimo i opis koronarne opstrukcije u 7-mjesečnog djeteta s raspravom koja se odnosi na mogući Takayasuov arteritis induciran jasno prikazanom Kawasakijevom bolesti (20). Stoga smatramo da opis koronaropatije u naše bolesnice pripada rijetkim opisima zahvaćenosti koronarnih krvnih žila u literaturi. Kompleksnost kardiokirurškog rješenja dosada nismo našli u literaturi; premoštenje okluzije LAD i a. cirkumfleksе s pomoću desne a. mamariae, proteza od ascendentne aorte do a. carotis communis sinistre i dalje prema a. subklaviji sinistri, ugradnja stenta u torakalnu aortu. Za ovako uspješan pristup bolesnom djetetu neophodna je odlična suradnja s kardijalnim kirurzima. Druga naša bolesnica imala je zahvaćenu abdominalnu

aortu u cijelom njezinu toku, od dijafragme do bifurkacije femoralnih arterija, pa prema klasifikaciji pripada tipu IV. Naziva se i „mid aortic“ sindrom, čime se naglašava da je zahvaćena takozvana „srednja aorta“. Zbog simptoma sličnih koarktaciji aorte naziva se katkada i pseudo-koarktacijom jer su vodeći simptomi upravo slični pravoj koarktaciji (arterijska hipertenzija visokog stupnja). Slične se kliničke slike opisuju i u drugim literaturnim prikazima (15). Valja dodati da je u naše bolesnice prikazana i aneurizmatička dilatacija celijačnog trunkusa, ali postoji svakako i teška stenoza renalnih arterija obostrano. Iako je kardiokirurški odlično premoštena takozvana srednja aorta (proteza od razine dijafragme do bifurkacije femoralnih arterija), evoluciju opisane aneurizme možemo samo dalje laboratorijski pratiti, a liječenje teške arterijske hipertenzije sa svim posljedicama ovisi zasada o dvojnjoj medikamentoznoj terapiji, a u budućnosti se predviđa simpatička denervacija bubrega. Mislimo da se u dostupnoj literaturi premalo pozornosti posvećuje stenozama bubrežnih arterija, a aneurizmu celijačnog trunkusa nismo našli u popisu dodatnih komplikacija.

Zaključak

Vaskulitisni sindromi rijetke su upalne bolesti krvnih žila koje ugrožavaju život djeteta. Za uspješno liječenje potrebna je rana i točna dijagnoza, timski rad i pravilan odabir terapijskih metoda. Takayasuov arteritis iznimno se rijetko javlja u dječjoj dobi, pa ne postoje propisani protokoli za njegovo liječenje. Stoga je pristup uz neke opće smjernice individualan, a ukupan rezultat ovisan o timskom radu, osobito o uskoj suradnji pedijatrijskih kardiologa, reumatologa i kardijalnih kirurga. Prikaz bolesnika svjedoči o potrebi daljnje uske suradnje pedijatrijskih kardiologa i reumatologa.

Izjava o sukobu interesa: autori izjavljuju da u vezi s ovim radom nemaju nikakav sukob interesa.

Literatura:

1. Hunder GG, Arend WP, Bloch DA, i sur. The American College of Rheumatology 1990 criteria for the classification of vasculitis. *Arthritis Rheum.* 1990;33:1065-7.
2. Jennette JC, Falk RJ, Andrassy K, i sur. Nomenclature of systemic vasculitides. Proposal of an international consensus conference. *Arthritis Rheum.* 1994;37:187-92.
3. Ozen S, Ruperto N, Dillon MJ, i sur. EULAR/PRES endorsed consensus criteria for the classification of childhood vasculitides. *Ann Rheum Dis.* 2006;65:936-41.
4. Jelušić M, Malčić I, Rukavina I, Frković M. Sistemski vaskulitisi. U: Jelušić M, Malčić I, urednici. *Pedijatrijska reumatologija*. Zagreb: Medicinska naklada; 2014. str 245-75.
5. Ozen S, Pistorio A, Iusan SM, i sur. EULAR/PRINTO/PRES criteria for Henoch-Schönlein purpura, childhood polyarteritis nodosa, childhood Wegener granulomatosis and childhood Takayasu arteritis: Ankara 2008. Part II: Final classification criteria. *Ann Rheum Dis.* 2010;69:798-806.
6. Cabral D, Benseker S. Granulomatous vasculitis, microscopic polyangiitis and primary angiitis of the central nervous system. U: Cassidy JT, Petty RE, Laxer RM, Lindsley CB, urednici. *Textbook of pediatric rheumatology* 6. izd. Philadelphia: WB Saunders; 2011. str: 521-43.
7. Hata A, Noda M, Moriwaki R, Numano F. Angiographic findings of Takayasu arteritis: new classification. *Int J Cardiol.* 1996;54 Suppl:S155-63.
8. Arnaud L, Haroche J, Mathian A, i sur. Pathogenesis of Takayasu's arteritis: a 2011 update. *Autoimmun Rev.* 2011;11:61-7.
9. Malčić I, Barišić N, Dasović-Buljević A, i sur. Periarteritis nodosa in a 7 and half year old boy. *Proceedings of the 4th European Conference of Pediatric Rheumatology*, Helsinki, Finland; 1996. str. 98.
10. Malčić I, Dasović Buljević A, Vučinić D, Carin R. Nodozni poliarteritis – Kutani ili sistemni oblik? Moguća uloga bakterijskog superantigena u nastanku sistemnih bolesti. *Reumatizam.* 1996;43:16-24.
11. Jelušić M, Vikić-Topić M, Batinić D, i sur. Polyarteritis nodosa in Croatian children: a retrospective study over the last 20 years. *Rheumatol Int.* 2013; 33:3087-90.
12. Desiron Q, Zeaiter R. Takayasu arteritis. *Acta Chir Belg.* 2000;100:1-6.
13. Petty RE, Cassidy JT. Vasculitis and its classification. U: Cassidy JT, Petty RE, Laxer RM, Lindsley CB, urednici. *Textbook of pediatric rheumatology* 6. izd. Philadelphia: WB Saunders; 2011. str. 479-82.14. Moriwaki R, Noda M, Yajima M, Sharma BK,

- Numano F. Clinical manifestations of Takayasu arteritis in India and Japan - new classification of angiographic findings. *Angiology*. 1997;48:369-79.
15. Ozen S, Bakkaloglu A, Dusunsel R, i sur. Childhood vasculitides in Turkey: a nationwide survey. *Clin Rheumatol*. 2007;26:196-200.
 16. Szugye HS, Zeft AS, Spalding SJ. Takayasu Arteritis in the pediatric population: a contemporary United States-Based Single Center Cohort. *Pediatr Rheumatol Online J*. 2014;12:21.
 17. Moortgat S, Tuerlinckx D, El Khoury G, Moniette S. Severe ostial stenosis of the left coronary artery in a 12-year-old girl as the first manifestation of Takayasu's arteritis. *Acta Cardiol*. 2009; 64: 825-9.
 18. Nakao M, Ong KK, Lim YP, Womg KY. Aortic intimal fold in Takayasu arteritis causing obstruction of left coronary ostium. *Ped Cardiol*. 2011;32:990-2.
 19. Baruteau AE, Martins RP, Boulmier D, i sur. Acquired left ventricular submitral aneurysms in the course of Takayasu arteritis in a child. *Congenital Heart Dis*. 2012;7:76-9.
 20. Kierzowska B, Lipinska J, Baranska D, i sur. Takayasu's arteritis mimicking Kawasaki disease in 7-month-old infant, successfully treated with glucocorticoides and intravenous immunoglobulins. *Rheumatology Int*. 2012;32:3655-9.