

Đurđica Babić-Naglić

Klinika za reumatske bolesti i rehabilitaciju
Klinički bolnički centar Zagreb

Tendinopatija

Tendinopathy

Adresa za dopisivanje:

prof.dr.sc. Đurđica Babić-Naglić
Klinika za reumatske bolesti i rehabilitaciju
Klinički bolnički centar Zagreb
Kišpatićeva 12 ♦ 10000 Zagreb
dnaglic@kbc-zagreb.hr

Sažetak

Tetive su vezivne strukture koje pasivno prenose snagu mišićne kontrakcije na kost i dnevno su izložene mehaničkom opterećenju. Građene su od tenocita uloženi u ekstracelularni matriks u kojem kolagena vlakna tip I održavaju čvrstoću strukture. Istezanje kolagenih vlakna za više od 10% izvorne duljine može izazvati njihovo pucanje. U razvoju degenerativne kronične tendinopa-

tije preklapaju se reaktivna akutna tendinopatija, poremećaj reparacije i degenerativna tendinopatija. Akutno stanje zahtijeva rasterećenje prvih dana, a u kroničnoj fazi preporuča se vježbanje preko granice boli. Zadaća kliničara je razlikovati reverzibilno od ireverzibilnog stanja i iskoristiti preostali reparacijski potencijal ili planirati kirurške metode liječenja.

Ključne riječi

tendinopatija, kolagen, opterećenje, reparacija

Summary

Tendons are made of connective tissue and passively transfer force from muscle contraction to the bone and are daily exposed to mechanical loading. They are built of tenocytes inserted in the extracellular matrix in which collagen type I fibers maintain its strength. Stretching the collagen fibers of more than 10% of the original length can cause them to crack. In the development of chronic degenerative tendinopathy there is overlapping of reac-

tive acute tendinopathy, tendon dysrepair (failed healing) and degenerative tendinopathy. Acute condition requires unloading in the first few days and in the chronic phase, it is recommended to exercise even over the limit of pain. The role of clinician is to distinguish reversible from irreversible condition and utilize the remaining reparations potential or to consider surgical treatment methods.

Keywords

tendinopathy, collagen fiber, strain, load, reparation

Uvod

Izvanzglobni reumatizam je pojam koji podrazumijeva veliku skupinu mišićnokoštanih bolnih sindroma nastalih zbog patologije u ekstraskoletnim i ekstraartikularnim strukturama ili mekim tkivima. Pod mekim tkivima primarno se podrazumijevaju tetive, ligamenti, fascije, aponeuroze, retinakulumi, mišići i burze, a sekundarno mogu biti kompromitirani živci i krvne žile. Oko 43% bolesnika

upućenih reumatologu ima neku vrstu izvanzglobnog reumatizma. Većinom su uzročno su povezani s mehaničkim preopterećenjem, ali mogu biti dio kliničke slike nekih drugih bolesti. Tetive su integralni dio mišićnokoštanog sustava odgovorne za koordiniranu komunikaciju mišića i kosti. Ovaj osvrt odnosi se isključivo na tendinopatiju izazvanu prenaprezanjem ili degenerativnim procesima.

Građa tetive

Tetiva je solidna elastična struktura građena od fibroznog vezivnog tkiva koja povezuje mišić s kosti, pod kontrolom mišića usmjerava pokret, prenosi i odolijeva snazi mišićne kontrakcije, a mišić štiti od vanjskih sila. Enteza je naziv za hvatište tetive za kost, burze se kao amortizeri nalaze između tetive i kosti na mjestima najvećeg opterećenja. Tetive su različitih oblika (okrugle poput užeta, spljoštene) i veličine ovisno o lokalizaciji i funkciji mišićnotetivnog kompleksa. Zdrava tetiva je sjajna, bijele boje s održanim fibroelastičnim svojstvima (1). Miotendinozni spoj je najvulnerabilniji dio tetive koji amortizira prijenos sile mišićne kontrakcije na tetivu. Osteotendinozni spoj na hvatištu tetive za kost ima 4 sloja različitih histoloških obilježja: gustu tetivnu zonu, fibrozno-hrskavičnu zonu, mineraliziranu fibrozno-hrskavičnu zonu i kost. Tetiva ima hijerarhijsku organizaciju građe satkanu od najmanjih prokolagenih i kolagenih niti koje se spajaju u primarne, sekundarne i tercijarne snopice i snopove sve do konačnog oblika čvrste, viskoelastične i otporne strukture. Epitenon je rahla vezivna ovojnica odgovorna za vaskularnu, limfnu i neuralnu opskrbu tetive. Proteže se u dubinu tetive gdje obavija snopove i snopice gdje se zove se endotenon. Paratenon je površinski sloj, iznad epitenona, građena od kolagenih vlakana s nešto elastina i unutrašnjim slojem sinoviocita. Sinovijske ovojnice razvijene su na mjestima najvećeg mehaničkog opterećenja gdje je lubrikacija najpotrebna (2). Kolageno vlakno je najmanja tetivna jedinica vidljiva pod svjetlosnim mikroskopom. Građa tetive dozvoljava nebrojena dnevna mehanička opterećenja bez

posljedica na strukturu i funkciju. U normalnoj dnevnoj aktivnosti čovjeka koristi se manje od 25% tetivnog potencijala istezanja (3). Histološki se nalaze tenoblasti i tenociti uloženi u ekstracelularni matriks ili međustaničnu tvar s nešto endotelnih stanica i hondrocita. Tenoblasti su nezrele stanice vretenastog oblika s intenzivnim metabolizmom, a tenociti izdužene zrele stanice smanjene metaboličke aktivnosti (2). Tenoblasti i tenociti čine 90-95% svih stanica tetive, a ostatak su hondrociti na hvatištu za kost, sinovijske stanice u tetivnoj ovojnici i stanice endotela i glatkih mišića u stijenkama krvnih žila. Ekstracelularni matriks je organiziran kao trodimenzionalna mreža makromolekula (kolageni, elastin, proteoglikani, nekolaogeni proteini) koje imaju strukturnu i regulatornu ulogu (4). Tenociti sintetiziraju kolagen, proteoglikane i sve preostale komponente matriksa. Potrošnja kisika tetiva i ligamenata je 7,5 puta manja nego u mišićima. Dobro razvijen anaerobni metabolizam tetivama osigurava dugotrajno opterećenje bez oštećenja tkiva, a s druge strane slaba aerobna aktivnost usporava njihovo cijeljenje (5). Sadrže 70% vode, a ostatak je suha tvar sa 65-80% kolagena tipa I i oko 2% elastina (6). Ekstracelularni matriks se sastoji od proteoglikana (PG), glukozaminoglikana, glukoproteina i drugih proteina. Hidrofilni PG omogućavaju difuziju molekula topivih u vodi, a glukoproteini fibronektin i trombospondini s adhezivnima svojstvima sudjeluju u reparacijskim procesima. Mehanički podražaji stimuliraju ekspresiju tenascina C, glukoproteina s izraženim adhezivnim i elastičnim karakteristikama (2,7).

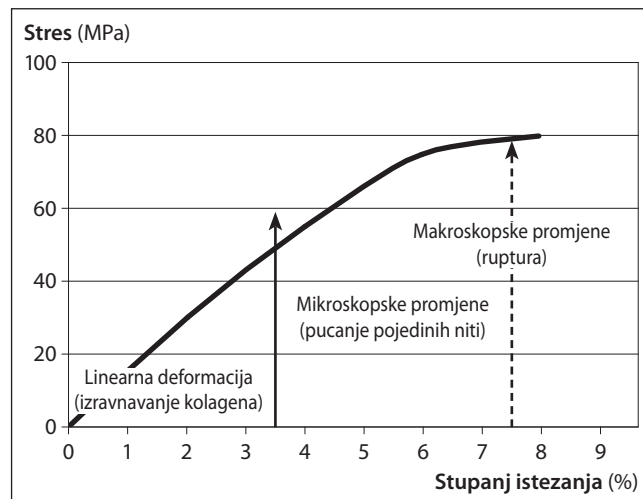
Fizikalna svojstva tetive

Tetive su elastične tvorbe koje prenose snagu mišićne kontrakcije na kost i usmjeravaju pokret. Složena histološka građa i arhitektonika tetivi daje izvanrednu fleksibilnost i nesmetano toleriranje uobičajenih mehaničkih opterećenja (8). Biomehaničke karakteristike (istezljivost, otpornost, čvrstoća) tetive ovise o položaju i statusu kolagenih vlakana. U mirovanju su kolagena vlakna paralelno valovito poredana, kod istezanja se izravnavaju do granice elastičnog limita i vraćaju u početno stanje nakon opterećenja. Povećanjem sile vlaka preko granice

elastičnog limita dolazi do mikro i makro ozljede tkiva. Kada se tetiva promatra kao materijal tada se njena fizikalna reakcija na opterećenje najbolje prikazuje krivuljom stresa i istezanja (deformacija). Stupanj istezanja tetive ili ligamenta izražava se u postocima kao promjena duljine pod opterećenjem u odnosu na inicijalnu duljinu. Početni dio krivulje do 2% istezanja (eng. *toe region*) predstavlja fazu postupnog izravnivanja valovito raspoređenih kolagenih vlakana. Ako opterećenje ne prelazi 4% tkivo tetive vraća se na počet-

nu duljinu neopterećene tetive. Faza anatomske dezintegracije strukture od mikroskopskih do makroskopskih oštećenja (ruptura) nastupa kada se prolongira ili povećava opterećenje sa istezanjem većim od 4% izvorne duljine (9). Čvrstoća i otpornost ovise o promjeru i količini kolagena u tetivi. Izračunato je da površina tetive 1 cm² podnosi opterećenje čak 500-1000 kg (10). Opterećenje Ahilove tetive za vrijeme trčanja iznosi 9 kN što odgovara tjelesnoj težini uvećanoj za 12,5 puta (11), najveći rizik za rupturu tetive predstavlja naglo i nepravilno istezanje, a od svakodnevnih radnji ekscentrična mišićna kontrakcija (12). Da bi tkivo histološki i funkcionalno bilo punovrijedno mora obavljati svoju fiziološku zadaću. Fizička aktivnost održava i poboljšava čvrstoću, elastičnost i volumen tetiva, a imobilizacija i starenje imaju suprotni efekt.

Slika. Fizikalna svojstva zdrave tetive - krivulja stresa i istezanja (9)



Tendinopatija

Pojam tendinitis označava akutno stanje, tendinoza je patohistološki izraz za degenerativne promjene, a tendinopatija podrazumijeva kliničku dijagnozu kroničnog poremećaja i najčešći je termin u kliničkoj praksi. Etiologija kronične tendinopatije nije u potpunosti jasna, a poznato je da nastaje u predisponirane osobe pod utjecajem nekih definiranih vanjskih faktora. Kao intrinzički (unutrašnji, personalni) faktori rizika spominju se: dob, spol?, prokrvljenost, nutritivna, prirodne anatomske varijante (npr. razlika dužine nogu, genu valgum), labavost zglobova, tjelesna težina i sistemske bolesti. Od ekstrinzičkih (vanjskih, promjenljivih) faktora rizika izdvojeni su: zanimanje, sportske aktivnosti, fizičko preopterećenje, frekvencija opterećenja, pogreške i loša tehnika treninga, umor, loša obuća i oprema, klimatski uvjeti te površina na kojoj se provode aktivnosti (9). Neke nasljedne (Marfanov sindrom, Ehlers-Danlos sindrom, osteogenesis imperfecta, miopatije i distrofije), endokrine i metaboličke (dijabetes, renalna insuficijencija, hipotireoza, debljina), a napose reumatske (spondiloartritis, reumatoidni artritis, giht i pseudogiht) bolesti svojim patofiziološkim procesom u pravilu zahvaćaju vezivna tkiva i tendinopatija je očekivano kliničko očitovanje (9). Kao potencijalni sudionici degenerativnih procesa na staničnoj razini u tetivi spominju se hipoksija, ishemija, oksidativni stres, hipertermija, disregulacija apoptoze, medijatori upale, fluorokinoloni i matriks metaloproteinaze (13-17). Poremećaj funkcije tenocita, pojačano stvaranje proteoglikana, dezintegracija kolagenih vlakana i neovaskularizacija su najvažniji patološki procesi u razvoju tendinopatije. Kod akutne ozljede obično je poznat način i vrijeme nastanka s vrlo dobrim izgledima za izlječenje. Kronična, "mehanička" tendinopatija posljedica je niza mikrotrauma s kroničnom iritacijom tkiva, kroničnom boli i disfunkcijom. Kod akutne traume uzrok je prepoznatljiv vanjski

faktor dok kod kronične tendinopatije unutrašnji (konstitucionalni, genetski) i vanjski imaju podjednaku ulogu. Prirodna, biomehanički nepovoljna funkcija sustava za kretanje iz bilo kojeg razloga predstavlja predispoziciju za niz mikrotrauma i tendinopatiju. U 2/3 sportaša (trkači, nogometaši) s oštećenjem Ahilove tetive utvrđen je neki biomehanički poremećaj (18). U 90% akutnih ruptura Ahilove tetive sportaša kao uzrok naveden je akceleracijsko-deceleracijski mehanizam ozljede (19). Bilo koji oblik preopterećenja rizik je za razvoj tendinopatije, a udružen s predisponirajućim faktorima postaje ključni čimbenik. Svako opetovano opterećenje preko granice elastičnog limita izaziva reakciju tetivne ovojnice i s vremenom degeneraciju tkiva. Opsežnost i stupanj oštećenja ovise o stupnju, vrsti, frekvenciji i trajanju opterećenja. Kumuliran, opetovan i učestali stres tetive u fiziološkom rasponu ne dozvoljava reparacijske procese pa postaje uzrok lezije. Prvo dolazi do molekularnih promjena u matriksu, a kasnije tetiva postupno slabi, mijenja sastav i morfologiju. Ako se nakon mikrotraume ometa reparacijska aktivnost tkiva nastaje slabost, deformacija ili ruptura (20). Tenociti su odgovorni za održavanje balansa procesa izgradnje i razgradnje komponenata međustanične tvari (21). Kod spontanijih ruptura tetiva u pravilu patohistološki nalaz odgovara degenerativnoj patologiji (22). Cijeljenje tkiva tetive odvija se po klasičnom trofaznom principu cijeljenja i stvaranje fibroznog ožiljka ukupno traje 6-10 tjedana ovisno o opsežnosti i vrsti ozljede (2). U fazi remodeliranja mjesta lezije važna je uloga citokina i metaloproteinaza koji imaju anaboličku i kataboličku ulogu (23,24). Tenociti su mehanosenzori tetiva i mehanički stimulus pretvaraju u celularne signale i intracelularne procese. Mehaničko opterećenje uzrok je strukturnih oštećenja tetive, a s druge strane u reparacijskoj fazi neophodni stimulus tenocita za sintezu kompo-

nenata matriksa de novo. Mehaničko opterećenje (vježbe) nakon ozljede obnavljaju morfologiju, građu i fizikalna svojstva tetive (25). Traumatizirana zacijeljena tetiva rijetko postiže čvrstoću zdrave tetive i podložna je novim ozljedama na manji stres (26). Kod tendinopatije postoji kontinuitet patoloških zbivanja koja se mogu promatrati kao 3 različita, međusobno povezana procesa. To su: 1. reaktivna tendinopatija s održanim potencijalom potpunog oporavka, dominira proliferativna neupalna reakcija tkiva na akutno opterećenje, moguće je zadebljanje tetive zbog hiperprodukcije proteoglikana i nakupljanja vode dok su kolagena vlakna minimalno oštećena; 2. poremećaj reparacije tetive nastaje kod kroničnog preopterećenja sa značajnijim oštećenjem matriksa i tenocita te neovaskularizacijom pa potpuni reparacijski procesi nisu uvijek mogući; 3. degenerativna tendinopatija s ireverzibilnim promjenama funkcije tenocita i matriksa posljedica je niza nepotpunih reparacijskih procesa s velikim rizikom spontane rupture (27,28). Oko 97% spontanih ruptura tetiva događa se u bolesnika s degenerativnom tendinopatijom (29). Bol se javlja u svim stadijima tendinopatije, nastaje naglo ili postupno, a intenzitet varira od bezbolnog do izrazito bolnog stanja neovisno od stupnja patoloških promjena. Tetive su dobro opskrbljene senzornim živčanim završecima. Bol nastaje zbog ekscitativnog opterećenja (kompresija, istezanje) jer se tada povećava sinteza algogenih bioaktivnih tvari (laktat, kateholamini, acetilholin, glutamat, supstancija P, prostaglandini, citokini), a kod kroničnog mehaničkog stimulusa odvija se proces neurovaskularne proliferacije s mnoštvom novonastalih krvnih žila i nociceptora. Opisani klasifikacijski model patoloških promjena na tetivi predložen je s idejom boljeg prepoznavanja kliničkog stadija, razlikovanja reverzibilne od ireverzibilne faze i shodno tome odabira optimalne dijagnostike i liječenja. Kod reaktivne tendinopatije (tendinitisa, akutnog stanja) i ranog (reverzibilnog) poremećaja reparacije tkiva savjetuje se rasterećenje, vježbe bez opterećenja, krioterapija, nesteroidni antireumatici i lokalna primjena glukokortikoida. Rasterećenje prvih dana je najvažnije jer je treći dan nakon akutnog prenaprezanja utvrđena najveća koncentracija prekursora kolagena I od kojeg su građene zdrave tetive (30). Daljnje opterećenje, bez odmora značilo bi aberaciju sinteze kolagena u manje vrijedne vrste. Kasni poremećaj reparacije i degenerativna tendinopatija su

stanja u kojima je indicirana stimulacija tenocita i remodeliranje matriksa. Zadnjih godina u liječenju tendinopatije primjenjuju se specifične lokalne injekcijske metode kojima se želi potaknuti regeneracija i proliferacija (proloterapija, sklerozacija novonastalih krvnih žila i nociceptora polidokanolom, plazma bogata trombocitima, aprotinin, gliceril trinitrat, autologna krv). Rezultati ovih intervencija su različiti, provedena istraživanja ne zadovoljavaju kriterije medicine temeljene na dokazima tako da još uvijek nema etabliranih preporuka za ovu vrstu liječenja. Fizikalna terapija je okosnica programa liječenja s ekscentričnim vježbama na prvom mjestu. Njima se smanjuje bol, vraća funkcija i stimulira sinteza kolagena (31), a pojava boli tijekom kineziterapije nije razlog za prekid vježbi jer s vremenom ta bol nestaje (32). Mehanički stres (mišićna kontrakcija) preko tenocita stimulira aktivaciju transformirajućeg faktora rasta β (TGF- β , od eng. Transforming Growth Factor β) koji je jedan je od najvažnijih važnih čimbenika u reparaciji, remodeliranju i fibroziranju vezivnog tkiva. Povećanje mehaničkog podražaja u fiziološkim granicama potiče sintezu kolagena, a nedostatak podražaja djeluje suprotno i stoga je mirovanje pogubno za funkciju tetive (33,34). Ono što se za sada ne zna je koje su optimalne stimulativne doze opterećenja koja će podupirati reparacijske mehanizme. Opće pravilo terapijskog vježbanja je poštivanje granice boli kod vježbi opsega pokreta i nešto iznad granice toga (prema krivulji stresa i istezanja oko 10%). U animalnim studijama potvrđeno je da određena doza smičnog stresa potiče tenocite na sekreciju komponenata matriksa i možda je to razlog zbog kojeg se zadnjih godina promoviraju ekscentrične vježbe u rehabilitaciji bolesti tetiva. Iz palete elektroterapije dolazi u obzir primjena udarnog vala (ESWT, od eng. *extracorporeal shock wave therapy*) i ultrazvuka s analgetskim i biostimulirajućim učinkom. Duboka frikcijska masaža može potpomoći oslobađanju tetive, ali ne može zamijeniti vježbe. Klinička slika veoma je različita jer ovisi o lokalizaciji tetive i vrsti lezije. Protopalna fizikalna i farmakoterapija djelotvorne su u većine bolesnika s tendinitisom. Terapija kronične tendinopatije je primarno fizikalna, zahtjeva više tjedana tretmana s ciljem remodeliranja i postignuća čvrstoće tkiva. Kirurško liječenje je prvi izbor kod svježih kompletnih ruptura tetiva, a kod kronične tendinopatije dolazi u obzir kod najtežih oblika.

Zaključak

Tetive su građene od tenocita i međustanične tvari u kojoj kolagena vlakna tip I osiguravaju čvrstoću strukture. Naglo ili prolongirano istezanje tetive za više od 8-10% izvorne duljine izaziva rupturu pojedinih kolagenih niti ili cijele tetive. Nakon akutnog opterećenja rasterećenje je nužno jer je potrebno nekoliko dana da se uspostavi

sekrecija kolagena tip I. Kronična tendinopatija najčešće je posljedica niza mikrotrauma s insuficijentnim mehanizmom reparacije tkiva. U kliničkom pristupu najvažnije je razlikovati akutno stanje od kroničnog oštećenja, prepoznati reparacijski potencijal i potaknuti ga rasterećenjem ili vježbama.

Literatura

1. Sharma P, Maffull N. Biology of tendon injury: healing, modeling and remodeling. *J Musculoskelet Neuro-nal Interact* 2006;6:181-90.
2. Sharma P, Maffulli N. Tendon injury and tendinopathy: healing and repair. *J Bone Joint Surg Am* 2005;87:187-202.
3. Franchi M, Trirè A, Quaranta M. i sur. Collagen structure of tendon relates to function. *Scientific World Journal* 2007;30:404-20.
4. Tresoldi I, Oliva F, Benvenuto M. i sur. Tendon's ultra-structure. *Muscles Ligaments Tendons* 2013;3:2-6.
5. Williams JG. Achilles tendon lesions in sport. *Sports Med* 1986;3:114-35.
6. O'Brien M. Structure and metabolism of tendons. *Scand J Med Sci Sports* 1997;7:55-61.
7. Mehr D, Pardubsky PD, Martin JA. i sur. Tenascin-C in tendon regions subjected to compression. *J Orthop Res* 2000;18:537-45.
8. O'Brien M. Functional anatomy and physiology of tendons. *Clin Sports Med* 1992;11:505-20.
9. Riley G. The pathogenesis of tendinopathy. A molecular perspective. *Rheumatology* 2004;43:131-42.
10. Shadwick RE. Elastic energy storage in tendons: mechanical differences related to function and age. *J Appl Physiol* 1990;68:1033-40.
11. Komi PV, Fukashiro S, Jarvinen M. Biomechanical loading of Achilles tendon during normal locomotion. *Clin Sports Med* 1992;11:521-531.
12. Fyfe I, Stanish WD. The use of eccentric training and stretching in the treatment and prevention of tendon injuries. *Clin Sports Med* 1992;11:601-24.
13. Riley GP, Curry V, DeGroot J. i sur. Matrix metalloproteinase activities and their relationship with collagen remodelling in tendon pathology. *Matrix Biol* 2002;21:185-95.
14. Birch HL, Wilson AM, Goodship AE. The effect of exercise-induced localised hyperthermia on tendon cell survival. *J Exp Biol* 1997;200:1703-8.
15. Yuan J, Wang MX, Murrell GA. Cell death and tendinopathy. *Clin Sports Med* 2003;22:693-701.
16. Stone D, Green C, Rao U. i sur. Cytokine-induced tendinitis: a preliminary study in rabbits. *J Orthop Res* 1999;17:168-77.
17. Corps AN, Harrall RL, Curry VA. i sur. Ciprofloxacin enhances the stimulation of matrix metalloproteinase 3 expression by interleukin-1beta in human tendon-derived cells. A potential mechanism of fluoroquinolone-induced tendinopathy. *Arthritis Rheum* 2002;46:3034-40.
18. Kvist M. Achilles tendon overuse injuries in athletes. *Sports Med* 1994;18:173-201.
19. Soldatis JJ, Goodfellow DB, Wilber JH. End-to-end operative repair of Achilles tendon rupture. *Am J Sports Med* 1997;25:90-5.
20. Ker RF. The implications of the adaptable fatigue quality of tendons for their construction, repair and function. *Comp Biochem Physiol A Mol Integr Physiol* 2002;133:987-1000.
21. Shepherd JH, Screen HRC. Fatigue loading of tendon. *Int J Exp Path* 2013;94:260-70.
22. Tallon C, Maffulli N, Ewen SW. Ruptured Achilles tendons are significantly more degenerated than tendinopathic tendons. *Med Sci Sports Exerc* 2001;33:1983-1990.
23. Oshiro W, Lou J, Xing X. i sur. Flexor tendon healing in the rat: a histologic and gene expression study. *J Hand Surg (Am)* 2003;28:814-23.
24. Evans CH. Cytokines and the role they play in the healing of ligaments and tendons. *Sports Med* 1999;28:71-76.
25. Wang JHC. Mechanobiology of tendon. *J Biomech* 2006;39:1563-82.
26. Bruns J, Kampen J, Kahrs J. i sur. Achilles tendon rupture: experimental results on spontaneous repair in a sheep-model. *Knee Surg Sports Traumatol Arthrosc* 2000;8:364-9.
27. Cook JL, Purdam CR. Is tendon pathology a continuum? A pathology model to explain the clinical presentation of load-induced tendinopathy. *Br J Sports Med* 2009;43:409-16.
28. McCreesh K, Lewis J. Continuum model of tendon pathology - where are we now? *Int J Exp Path* 2013;94:242-7.
29. Kannus P, Jozsa L. Histopathological changes preceding spontaneous rupture of a tendon. A controlled study of 891 patients. *J Bone Joint Surg Am* 1991;73:1507-25.
30. Langberg H, Skovgaard D, Petersen LJ. i sur. Type I collagen synthesis and degradation in peritendinous tissue after exercise determined by microdialysis in humans. *J Physiol* 1999;521:299-306.
31. Woodley BL, Newsham-West RJ, Baxter GD. i sur. Chronic tendinopathy: effectiveness of eccentric exercise. *Br J Sports Med* 2007;41:188-98.
32. Alfredson H, Pietila T, Jonsson P. i sur. Heavy-load eccentric calf muscle training for the treatment of chronic achilles tendinosis. *Am J Sports Med* 1998;26:360-6.
33. Maeda T, Sakabe T, Sunaga A. i sur. Conversion of mechanical force into TGF-b-mediated biochemical signals. *Curr Biol* 2011;21:933-41.
34. Sharir A, Zelzer E. Tendon homeostasis: the right pull. *Curr Biol* 2011;21:R472-4. doi: 10.1016/j.cub.2011.05.025.