

Dječja bolnica Srebrnjak ♦ Srebrnjak 100 ♦ 10000 Zagreb

## JUVENILNI DERMATOMIOZITIS JUVENILE DERMATOMYOSITIS

Lana Tambić Bukovac ♦ Marija Perica  
Mandica Vidović ♦ Lovro Lamot ♦ Miroslav Harjaček

### Sažetak

Juvenilni dermatomiozitis je najčešća bolest iz skupine idopatskih inflamatornih miopatija, koje predstavljaju heterogenu skupinu subakutnih, kroničnih i akutnih bolesti skeletnih mišića. Jedinstvena klinička prezentacija dermatomiozitisa obilježena je karakterističnim kožnim promjenama i progresivnom slabošću mišića. Juvenilni oblik dermatomiozitisa razlikuje se od adultnog, jer je riječ o sistemnoj vaskulopatiji, koja nije povezana s malignim bole-

stima te se nerijetko preklapa s drugim sistemnim upalnim bolestima dječje dobi. Imunopatologija JDM je kompleksna, no svakim danom se javljaju nove spoznaje koje upotpunjuju naše znanje o bolesti. Liječenje uvijek započinje kortikosteroidima, a nastavlja se imunomodulatorima, te u novije vrijeme biološkim lijekovima. Suvremeno liječenje kao i bolje poznavanje same bolesti, pridonijele su znatnom smanjenju smrtnosti i poboljšanju kvalitete života.

### Ključne riječi

juvenilni dermatomiozitis, idopatske inflamatorne miopatije, liječenje

### Summary

Juvenile dermatomyositis is the most common idiopathic inflammatory myopathy in children, and presents a heterogeneous group of subacute, chronic and acute diseases of skeletal muscles. Its unique presentation is marked with characteristic skin rushes and progressive muscle weakness. JDM is clinically distinct from adult dermatomyositis, because it is a systemic vasculopathy not associated with malignancy and it often overlaps with other

chronic childhood inflammatory diseases. Although immunopathology of JDM is complex, new studies are completing our knowledge of disease pathogenesis. Corticosteroids represent the first line therapy, afterwards combined with immunomodulatory drugs and biological agents. Better knowledge of the disease combined with modern treatment modalities resulted in reduced mortality rates and in much improved quality of life in patients with JDM.

### Keywords

juvenile dermatomyositis, idiopathic inflammatory myopathy, therapy

### Uvod

Juvenilni dermatomiozitis ubrajamo u idiopatske upalne miopatije koje predstavljaju heterogenu skupinu subakutnih, kroničnih i akutnih bolesti skeletnih mišića. Zajedničko im je obilježje umjerena do teška progresivna mišićna slabost i miozitis, koji se razvijaju re-

lativno sporo (tjednima i mjesecima). Na osnovi dobro definiranih kliničkih, histoloških i imunopatoloških kriterija upalne miopatije se dijele u tri osnovne skupine: dermatomiozitis, polimiozitis i miozitis s inkluzijskim tjelešcima (tablica 1) (1,2).

### Epidemiologija, genetika i osnovna klinička obilježja

Dermatomiozitis se javlja u djece i u odraslih, češće u žena, dok se polimiozitis većinom javlja nakon drugog desetljeća života, iznimno u djetinjstvu. Sporadični miozitis s inkluzijskim tjelešcima najčešće se viđa u muškaraca nakon 50. godine života (3,4). Incidencija inflamatornih miopatija se kreće od 0,3-0,6 do 1 na 100,000 stanovnika na godinu, od čega otprilike 15-20% čine djeca s juvenilnim dermatomiozitisom (5).

Mnoga istraživanja upućuju na ulogu genetskih čimbenika u razvoju upalnih miopatija (6-8). Tako je zamijećena pojavnost različitih oblika upalnih miopatija uključujući dermatomiozitis, polimiozitis, sporadični miozitis s inkluzijskim tjelešcima i orbitalni miozitis u više od jednog člana obitelji, te u blizanaca. Nadalje, znatno veća učestalost drugih autoimunih bolesti nađena je u obiteljima bolesnika s upalnom miopa-

Tablica 1. Predložena klasifikacija idiopatskih inflamatornih mioopatija  
Table 1. Suggested classification of idiopathic inflammatory myopathies

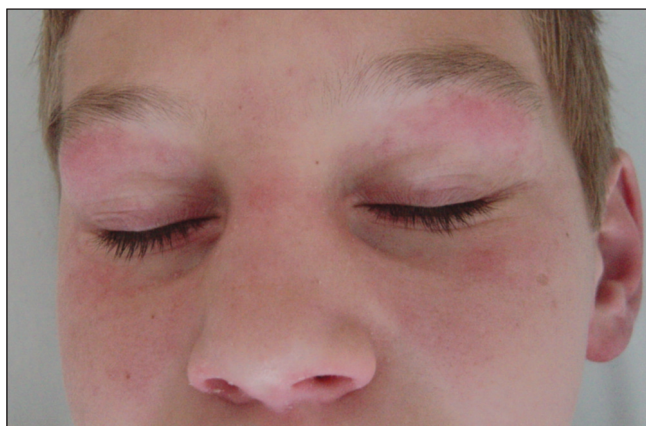Predložena klasifikacija	
I	Dermatomiozitis
	- juvenilni
	- adultni
II	Polimiozitis
	- posredovan limfocitima T ( $\alpha/\beta$ , $\gamma/\beta$ )
	- eozinofilni
	- granulomatozni
III	Overlap sindrom (sindrom preklapanja)
IV	Miozitis kao paraneoplastički sindrom (u odraslih)
V	Miozitis s inkluzijskim tjelešcima
VI	Drugi oblici
	- fokalni
	- difuzni

tijom. Povezanost s HLA genima, i to s DRB1\*0301 i DQA1\*0501 uočena je u sva tri oblika upalnih mioopatija. Najznačajnija povezanost nađena je između miozitisa s inkluzijskim tjelešcima i DR3 i C4A\*Q0. DR4 je povezan s D-penicilamin-induciranim miozitisom. Također je nađena i povezanost miozitis-specifičnih autoantitijela s HLA, i to DR3 s antitijelima na Jo-1 i DR7/

### Specifična klinička obilježja juvenilnog dermatomiozitisa

Dermatomiozitis se klinički očituje karakterističnim osipom udruženim s mišićnom slabošću. Povremeno kožne promjene mogu prethoditi promjenama u mišićima, ali se najčešće javljaju istovremeno. Pojave na koži uključuju heliotropni eritem (crvenoljubičasta diskoloracija) na gornjim vjeđama (slika 1), koji je često udružen s edemom i eritematoznim osipom lica i vrata, nerijetko nespecifičnim mrljastim osipom i na drugim dijelovima tijela, koji se pojačavaju tijekom izalaganja sunčevim zrakama (13,14). Karakteristične su Gottronove papule (sjajne, crvenkaste, ljuskave promjene iznad razine kože, u kojima se histološki često nalazi akantoza, hiperkeratoza s fokal-

Slika 1. Heliotropni eritem u bolesnika s JDM  
Figure 1. Heliotrop erythem in patient with JDM



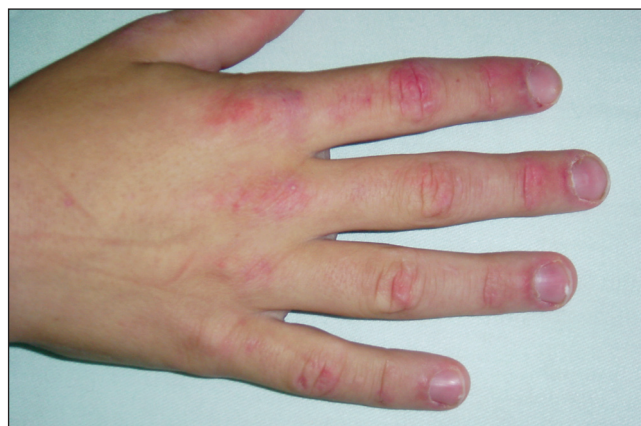DR53/DQA1\*0201 s antitijelima na Mi-2. Veća prevalencija HLA-B8 je nađena među bolesnicima s upalnom mioopatijom udruženom s ostalim kroničnim upalnim sistemnim bolestima ili drugim autoimunim bolestima u okviru sindroma preklapanja.

Genetski polimorfizmi na drugim lokusima, kao što su oni koji kodiraju TNF- $\alpha$  i antagonist receptora IL-1 (IL-1Ra), također su mogući rizični čimbenici za juvenilne upalne mioopatije.

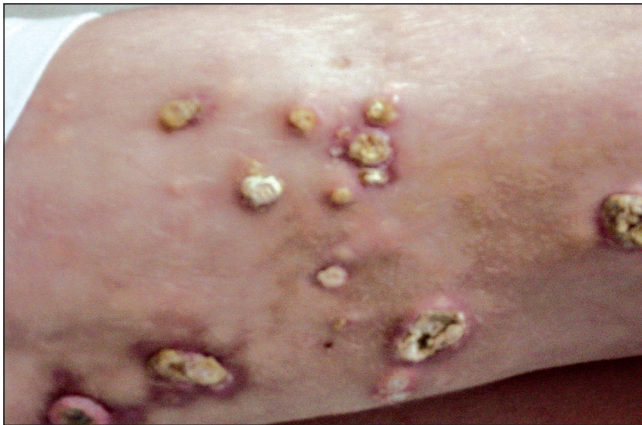
Dermatomiozitis i polimiozitis klinički su obilježeni različitim stupnjem proksimalne mišićne slabosti koja se razvija polagano, tijekom nekoliko tjedana ili mjeseci, vrlo rijetko akutno. Bolesnici imaju poteškoće pri obavljanju nekih dnevnih radnji (uspinjanje uz stube, češljanje, odijevanje, održavanje higijene). Mišići lica najčešće nisu zahvaćeni, osim u sporadičnom miozitisu s inkluzijskim tjelešcima (9). Ekstraokularni mišići nisu nikad zahvaćeni. U rijetkim slučajevima akutnog tijeka javljaju se poteškoće s gutanjem i disanjem. Mijalgija nije učestala, javlja se u manje od 30% bolesnika, što je u suprotnosti s vrlo zastupljenim uvjerenjem da je mijalgija jedna od osnovnih obilježja bolesti. Mijalgija je vrlo česti simptom kod postinfektivnih fokalnih miozitisa, najčešće povezanih s virusom influence i coxsackie virusnom infekcijom (10-12).

nom vakuolarnom promjenom bazalnog sloja stanica i perivaskularnim upalnim infiltratom) (15) koje su najčešće lokalizirane iznad metakarpofalangealnih i interfalangealnih zglobova šaka, laktova i koljena (slika 2). U kasnijim stadijima bolesti mogu se javiti tamnije pigmentacije kože, atrofija, lipodistrofija, dublje nekroze i ulceracije kože, osobito na mjestima prominencije kostiju, te kalcifikacije u mišićima i potkožnom tkivu (slika 3 i 4) (14,16). Kalcifikacije, kao obilježja vrlo aktivne bolesti, često fistuliraju kroz kožu, stvarajući bolne, otvorene ulceracije (slika 5) i time otvoreni put infekciji. Lipodistrofija, lokalizirani ili generalizirani gubitak potkožnog masnog tkiva

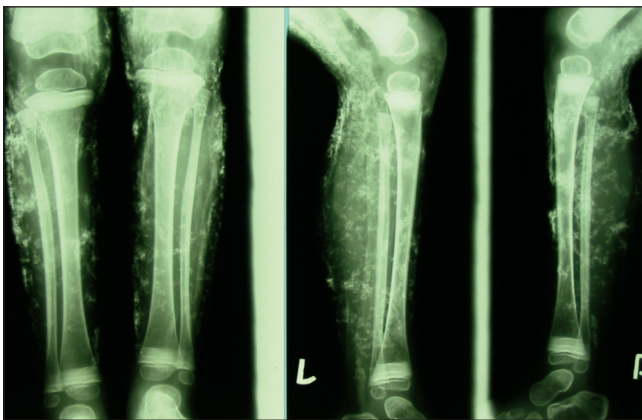
Slika 2. Gottronove papule u bolesnika s JDM  
Figure 2. Gottron's papules in patient with JDM



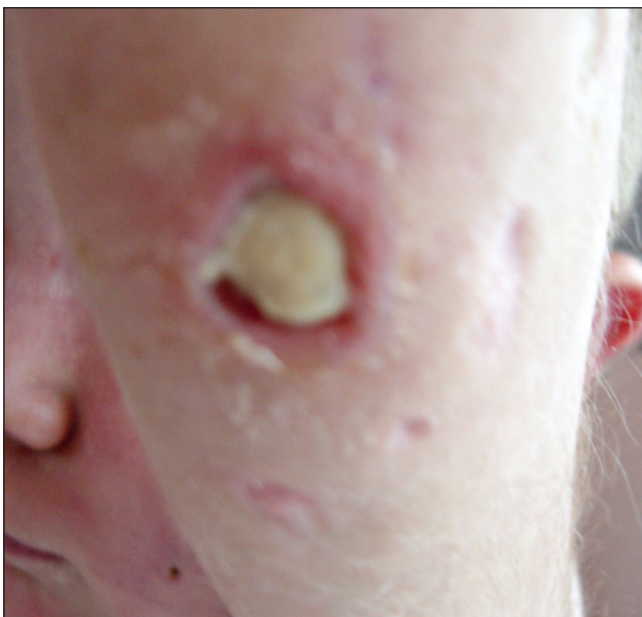Slika 3. Kalcifikacije potkožja i mišića u bolesnika s JDM  
Figure 3. Subcutaneous tissue and muscle calcification in patient with JDM



Slika 4. Rentgenski nalaz kalcifikata potkožja i mišića u bolesnika s JDM  
Figure 4. X-ray of subcutaneous tissue and muscle calcification in patient with JDM



Slika 5. Otvorena ulceracija na mjestu fistuliranja kalcifikata  
Figure 5. Open ulceration on the spot where calcification fistulates



va, rijetko se prepoznaje, a može se razviti kao komplikacija u bolesnika s juvenilnim dermatomiozitisom (17). U znanstvenoj literaturi navodi se povezanost lipodistrofije s inzulinskom rezistencijom (18). Kako bi se adekvatno validiralo oštećenje u bolesnika s inflamatornim mioopatijama, predložen je Myositis Damage Index (MDI) kojim se validiraju promjene odnosno oštećenja na 9 organskih sustava, uz infekcije i maligne bolesti kao zasebne entitete, koristeći vizualno analognu skalu (19).

Miozitis je karakteriziran progresivnom mišićnom slabošću, najčešće simetrično zahvaćene proksimalne muskulature - ramenog i zdjeličnog obruča (2,20). Međutim, u velikom broju slučajeva najprije su zahvaćeni mišići vrata i abdomena. Katkada postoje bolnost i otvrdnuće oboljelih mišića. Nazalan govor, otežano gutanje uz aspiraciju ili regurgitaciju hrane rezultat su slabosti mišića mekog nepca i ždrijela. Zbog slabosti respiracijskih mišića može doći do zatajenja disanja. Atrofija mišićnih vlakana i umnožavanje veziva dovode do nastanka fleksijskih kontraktura.

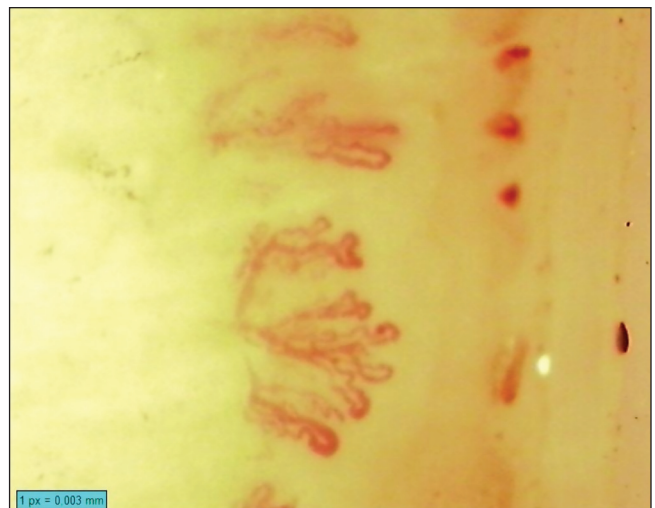Vaskulitis probavne cijevi može uzrokovati ulceracije, krvarenja, infarkcije, pneumatozu crijeva i perforaciju, što je klinički popraćeno jakim trbušnom boli, hematemezom, melenom i ileusom (3).

Neki bolesnici mogu imati i artralgijske i artritise, najčešće neerozivni artritis, te izražen Raynaudov fenomen (14). Kapilaroskopskim pregledom najčešće su uočava smanjena gustoća kapilara uz proširenja i izvijuganost s mjestimičnim krvarenjima (slika 6).

Promjene na drugim organima su rijetke. Srčane manifestacije uključuju poremećaje provođenja, tahiaritmije, miokarditis, srčanu dekompenzaciju, no u djece

Slika 6. Kapilaroskopska slika djeteta oboljelog od JDM: uočava se smanjena gustoća kapilara uz proširenja i izvijuganost s mjestimičnim krvarenjima  
(M. Vidović, Dječja bolnica Srebrnjak)

Figure 6. Nailfold capillaroscopy of child with JDM: notable lower density of the capillaries, dilated and tortuous capillaries with sporadic hemorrhage  
(M. Vidović, Children's Hospital Srebrnjak)



se rijetko javljaju (21). Na plućima se mogu naći upalne promjene zbog aspiracije hrane i tekućine, ali i zbog ventilacijskih problema koji nastaju zbog slabosti torakalnih mišića ili intersticijske plućne bolesti (22). Opći simptomski uključuju povišenu tjelesnu temperaturu, gubitak tjelesne mase, artralgijske, te Raynaudov fenomen u bolesnika kod kojih je dermatomiozitis i polimiozitis udružen s drugim kroničnim upalnim sistemnim bolestima.

## Dijagnoza

Klinička dijagnoza dermatomiozitisa postavlja se na temelju četiri osnovne pretrage: koncentracije mišićnih enzima u serumu, elektromiografije, mišićne biopsije i magnetske rezonance.

Od mišićnih enzima najveću senzitivnost za dijagnozu miozitisa ima kreatin kinaza (CK), čija je koncentracija povišena i do 50 puta u aktivnoj fazi bolesti. Dolazi do porasta i aspartat- i alanin-aminotransferaza, laktat dehidrogenaze i aldolaze. Iako koncentracija kreatin kinaze većinom korelira s aktivnošću bolesti, u pojedinim bolesnika s aktivnim dermatomiozitisom može biti i normalna, dok je u bolesnika s aktivnim polimiozitisom koncentracija kreatin kinaze uvijek povišena

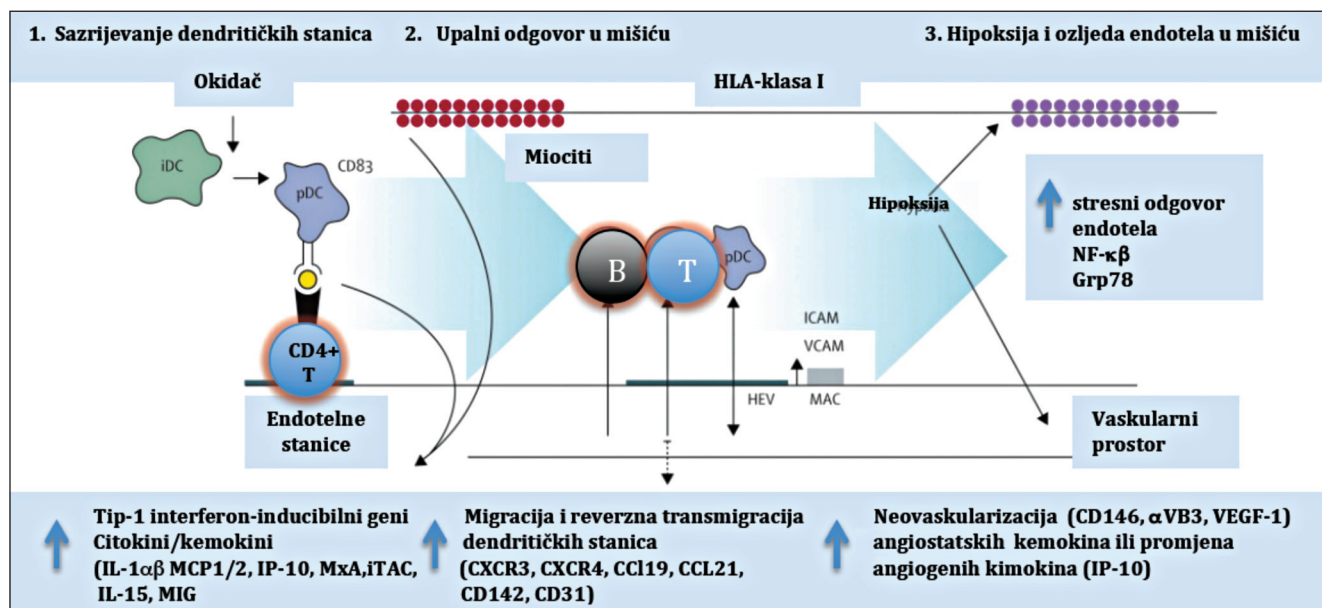
Iako u svim inflamatornim miopatijama postoji povećan rizik pojave malignih bolesti u odrasloj dobi, u djece to nije zabilježeno. Najčešći su karcinomi ovarija, gastrointestinalnog trakta, dojke i non-Hodgkin limfomi (23,24).

Polimiozitis i dermatomiozitis često su povezani s različitim autoimunim bolestima i kroničnim sistemnim upalnim bolestima u različitim kombinacijama u okviru tzv. sindroma preklapanja.

(tablica 2) (1,25). U znanstvenoj literaturi pokazana je značajna povezanost između razine aldolaze i kreatin kinaze u bolesnika s idiopatskim upalnim miopatijama (26). Isto tako opisuje se i upalna miopatija s perimizijskom patologijom koja je obilježena povišenom aktivnošću aldolaze, ali normalnom razinom serumske kinaze (27). S obzirom na vaskularne promjene koje se javljaju u juvenilnim upalnim miopatijama u dijagnostici bolesti mogu koristiti i markeri nespecifične ozljede endotela (von Willebrandov faktor, neopterin i sl.) (28-30).

U elektromiografskom zapisu očituje se miopatija (kratki, polifazični potencijali niskih amplituda) i denervacija zbog destrukcije mioneuralne ploče (spon-

Slika 7. Komponente patogeneze juvenilnog dermatomiozitisa (1,3)  
Figure 7. Components of the pathogenesis of juvenile dermatomyositis (1,3)



Sazrijevanje dendritičke stanice u zrelu plazmacitoidnu dendritičku stanicu što rezultira jakim tip-1 interferonskim odgovorom, uključujući i interleukin-1 α ili β, monocitni kemoatraktivni protein (MCP 1,2), interferon inducibilni protein 10 (IP-10 ili CXCL10), protein miksovirusne otpornosti (MxA), interferon-γ-inducibilni T-stanični kemoatraktant (I-TAC), interleukin 15 (IL 15), i monokin inducibilan interferonom γ (MIG).

(2) Upalni odgovor u mišićnom tkivu rezultira pojačanim izražajem ('upregulation') HLA razreda I i tip 1 interferonom inducibilnih gena, uključujući IP-10, MIG i I-TAC. Migracija limfocita kroz vaskularni prostor je promovirana povećanim izražajem ('upregulation') adhezijskih molekula kao što su intercelularna adhezijska molekula (ICAM), adhezijska molekula vaskularnih stanica (VCAM), kompleksa membranskog napada (MAC) i venulama visokog endotela (HEV). Putovanje dendritičkih stanica rezultira i uključuje pojačan izražaj ('upregulation') kemokinskog receptora 3 (CXCR3), koemokinskog receptora 4 (CXCR4), tkivnog faktora (CD 142) i trombocitne ili endotelne stanične adhezijske molekule-1 (CD31 ili PECAM). Markeri limfoidne neogeneze uključujući kemokin 19 (CCL19) i 21 (CCL21) su pojačano izraženi ('upregulated'). (3) Hipoksija u mišićnom tkivu oštećuje endotelne stanice i uzrokuje pojačani izražaj ('upregulation') ljudskog leukocitnog antigena (HLA) razreda I i proteina pratitelja endoplazmatskog retikuluma (GRP-73). Odgovor na stres u endoplazmatskom retikulumu uključuje DNA oštećenje (GADDD153), aktivaciju dsRNA-za aktiviranu protein-kinaze (PERK) i aktivaciju transkripcijskog faktora 3 (ATF-3) što uzrokuje neovaskularizaciju uključujući endo-1 udruženi antigen (CD146), receptor-1 faktora rasta vaskularnog endotela (VEGFR-1), hipoksijom inducibilni faktor 1β (αVB3/HIF-1β), pojačan leukocitni promet (CXCR3, CXCR4) i porast angiostatičnih kemokina (IP-10) s kombinacijom porasta i smanjenja angiogenih kemokina.

Tablica 2. Dijagnostički kriteriji za inflamatorne miopatije  
Table 2. Diagnostic criteria for inflammatory myopathies

Kriteriji	Polimiozitis		Miopatski dermatomiozitis		Amiopatski dermatomiozitis
	Sigurni	Mogući	Sigurni	Mogući	Sigurni
Miopatska mišićna slabost	Da	Da	Da	Da	Ne
EMNG nalaz	Miopatski	Miopatski	Miopatski	Miopatski	Miopatski ili nespecifični
Mišićni enzimi	Povišeni (do 50 puta)	Povišeni (do 50 puta)	Povišeni (do 50 puta)	Povišeni	Povišeni (do 10 puta) ili uredni
Nalaz mišićne biopsije	Primarno inflamacija s CD8/MHC I kompleksom bez vakuola	Izražaj MHC-I, ali bez CD8+ infiltrata i vakuola	Perifascikularni, perimizijski ili perivaskularni infiltrati, perifascikulana atrofija		Nespecifični za dermatomiozitis (subklinička miopatija)
MR	Edem, masna infiltracija mišića, mišićna atrofija		Edem, masna infiltracija mišića, mišićna atrofija		Nema promjena, osim ponekad blagog edema
Osip ili kalcinoza	Nije prisutan	Nije prisutan	Prisutan	Nije prisutan	Prisutan

tana fibrilacija i visokofrekventna repetitivna izbijanja) (tablica 2). Biopsija mišića je pretraga kojom se definitivno postavlja dijagnoza, ali je ujedno i najčešći razlog pogrešne dijagnoze radi segmentalne prirode upale mišića te netočne interpretacije nalaza (tablica 2) (31-34).

### Imunopatogeneza

Na autoimunu osnovu upućuju njihova povezanost s drugim autoimunim bolestima, autoantitijelima, genima tkivne podudarnosti, prisutnošću T-stanično posredova-

Bitan pomak u dijagnostici dermatomiozitisa učinila je magnetska rezonanca koja zbog patognomoničnosti nalaza, u nekim slučajevima može zamijeniti biopsiju, a svakako je bitna za određivanje točnog mjesta biopsije mišića (35).

### Autoantitijela

Autoantitijela na nuklearne ili citoplazmaste antigene, direktno usmjerena na ribonukleoproteine uključene u sintezu proteina (anti-sintetaze) ili na translacijski transport (eng. *anti-signal-recognition particle*) nađena su u 20% bolesnika (tablica 3). Antitijelo na histidil-tRNA sintetazu, anti Jo-1 većinom se nalazi u bolesnika s polimiozitisom ili dermatomiozitisom, a rijetko u miozitisu s inkluzijskim tjelešcima koji je povezan s drugim bolestima vezivnog tkiva (37-39). Pojedini Jo-1 pozitivni bolesnici s dermatomiozitisom ili polimiozitisom imaju još i trijas koji uključuje neerozivni artritis, intersticijsku bolest pluća i Raynaudov fenomen.

Važnost autoantitijela i njihova specifičnost u patogenezi polimiozitisa i dermatomiozitisa još je uvijek nejasna budući da autoantitijela nisu specifična za bolest i pozitivna su u manje od 25% bolesnika, te ih se

ne miocitotoksičnosti ili komplement-posredovane mikroangiopatije, te dobar odgovor na imunoterapiju. Ipak, specifični antigen još nije poznat (slika 7) (36).

### Imunopatologija dermatomiozitisa

Ciljno tkivo na koje djeluje antigen je endotel endomizijjskih kapilara (45). Bolest počinje kad antitijela usmjerena na endotelne stanice aktiviraju C3 komponentu

može naći i u bolesnika s intersticijskom plućnom bolesti, a bez miozitisa. Druga autoantitijela uključuju anti-Mi-2, anti-polimiozitis-Scl, koji je pozitivan u bolesnika s dermatomiozitisom i sklerodermom, i anti-KL6 koji je povezan s intersticijskom bolesti pluća (tablica 3) (40,41). Autoantitijela usmjerena na tRNA sintetazu, SRP, Jo-1 i Mi-2 vide se gotovo isključivo u bolesnika s miozitisom, te tradicionalno nose naziv *miozitis specifičnih autoantitijela*. Ona su rjeđa kod bolesnika s juvenilnim dermatomiozitisom u odnosu na adultne bolesnike, te se javljaju u oko 10% oboljelih. Novija istraživanja identificirala su skupinu antitijela među kojima su anti-p155, anti-p140 i anti-Pm-Scl koja se ubrajaju u skupinu *autoantitijela povezanih s miozitisom* te se nerijetko javljaju u sindromima preklapanja (42,43). Smatra se da su prisutna u oko 70% bolesnika (tablica 3) (44).

tu komplementa. Aktivirani C3 dovodi do stvaranja C3b, C3bNEO i C4, te C5b-9 MAC kompleksa (eng. *membraneolytic attack complex*). MAC, C3b i C4b detektiraju se

Tablica 3. Različita autoantitijela povezana s dermatomiozitisom  
Table 3. Different autoantibodies related to dermatomyositis

Miozitis specifična autoantitijela	Antigeni
Anti-aminoacil-tRNA sintetaze (u 20% bolesnika)	
Anti-Jo-1	tRNA sintetaza
Anti-PL-7	tRNA sintetaza
Anti-PL-12	tRNA sintetaza
Anti-EJ	tRNA sintetaza
Anti-OJ	tRNA sintetaza
Anti-KS	tRNA sintetaza
Anti-Mi-2	Nuklearni heliks helikaza
Anti-SRP (<3% bolesnika)	SRP kompleks
<b>Autoantitijela povezana s miozitisom</b>	
Anti-p155	Transkripcijski intermedijarni faktor
Anti-p140 (MJ)	Protein nuklearnog matriksa
Anti-Ro	Ribonukleoproteini
Anti-polimiozitis-Scl (15% bolesnika s DM i sklerodermom)	Nuklearni heliks Nuklearni kompleks
Anti-KL6 (u bolesnika s intersticijskom plućnom bolesti)	Mucinu sličan glikoprotein (na alveolama ili epitelni stanicama bronha)

rano u serumu bolesnika prije nego što dođe do upalnih i strukturnih mišićnih promjena. Depoziti komplementa potiču vakuolizaciju, kapilarnu nekrozu, perivaskularnu upalu, te dovode do ishemije i destrukcije mišićnih fibrila (36). Nakon aktivacije komplementa, otpuštaju se citokini i kemokini koji reguliraju vaskularne stanične adhezijske

### Citotoksični limfociti T

Limfociti T nađeni u bioptatu mišića su citotoksični na autologe miotube. Autoinvazivne stanice izražavaju memorijske i aktivirajuće markere CD45R0 i ICAM-1, te sadrže perforin i granzim granule koje su usmjerene na površinu fibrila (46). Smatra se da je put perforina glavni citotoksični efektorski mehanizam. Fas-Fas-L-posredovan apoptotički proces nije uključen u taj proces, usprkos pojačanom izražaju Fas antigena na mišićnim fibrilama i Fas-L na autoinvazivnim CD-8+ limfocitima (47,48).

### Kostimulacijske molekule

Za primarnu antigenu stimulaciju limfocita T potreban je drugi signal putem B7 obitelji kostimulacijskih molekula (1). Mišićne fibrile ne izražavaju klasične kostimulacijske molekule B7-1 (CD80) ili B7-2 (CD86), nego izražavaju funkcionalno B7 povezane molekule definirane kroz monoklonsko antitijelo BB-

molekule (VCAM-1) i intercelularne adhezijske molekule (ICAM-1) na endotelnim stanicama, na koje se vežu integrini aktiviranih limfocita T i makrofaga čime je olakšan njihov ulazak u perimizijske i endomizijske prostore. U mišiću su dominantni limfociti B i CD4+ limfociti T povezani s humoralnim imunološkim odgovorom (2).

Istodobni izražaj anti-apoptotičkih molekula BCL2, FLICE (eng. *Fas-associated death domain-like interleukin-1-converting-enzyme*) -inhibitory protein (FLIP) i humanog IAP-like proteina (HILP), može uzrokovati rezistenciju mišića na apoptozu posredovanu Fas-om.

U polimiozitisu i miozitisu s inkluzijskim tjeleščima, ali ne i u dermatomiozitisu, određeni CD8+ limfociti specifičnog T staničnog receptora (TCR, eng. *T-cell-receptor*) su klonski umnoženi i u cirkulaciji i u mišiću.

### Citokini, kemokini i metaloproteinaze

U patogenezi juvenilnog dermatomiozitisa sudjeluju kako proupalni tako i protuupalni citokini (49). Međutim, dominiraju proupalni citokini IL-1, IL-6, IL-8, IL-10, IL-12, IFN-gamma, TNF-alpha. Protuupalni citokini IL-4 i IL-10 detektirani su analizom bioptata mišića, no puno su slabije ekspimirani u usporedbi s proupalnim.

1. MHC-1/BB-1 pozitivne mišićne fibrile omogućuju izravni stanični kontakt s njihovim CD28 ili CTLA-4 ligandima na autoinvazivnim CD8+ limfocitima. B7-povezane kostimulacijske molekule LICOS i kostimulacijske molekule CD40 su također pojačano izražene na mišićnim fibrilama.

Analizom ekspresije pro- odnosno protuupalnih citokina bavila se nekolicina studija (50-54). Neki od njih, kao što su INF-y i IL-1 $\beta$ , mogu imati miocitotoksični učinak, dok drugi, npr. TGF- $\beta$ , mogu potaknuti kroničnu inflamaciju i fibrozu. Nedavno objavljeni radovi pokazali su da se nakon uspješne imunoterapije smanjuje razina ci-

tokina uz smanjenje upale i fibroze. Kemokini, uključujući IL-8 (CXCL8), RANTES (CCL9), MCP-1 (CCL2), Mig (CXCL9) i IP-10 (CXCL10), su također pojačano izraženi u endomizijskim upalnim stanicama, ekstracelularnom matriksu i mišićnim fibrilama, te mogu uzroko-

vati fibrozu tkiva. Dokazana je pojačana ekspresija metaloproteinaze MMP-2 i MMP-9 na mišićnim fibrilama. Metaloproteinaze, razgrađujući proteine ekstracelularnog matriksa, imaju bitnu ulogu u poboljšavanju adhezije i migracije limfocita kroz sam matriks (55-57).

### Virusna infekcija

Iako je nekoliko virusa (coxsackie, influenza, parvovirus, cytomegalovirus, Epstein-Barr virus) i bakterija (streptococi, Borelia burgdorferi) neizravno povezano s kroničnim i akutnim miozitisom, lančanom rekacijom polimeraze (PCR, eng. *polymerase chain reaction*) nisu se uspjeli umnožiti viralni genomi iz mišića bolesnika s miozitisom (58-60). Predložena molekularna mimikrija zasnovana na strukturnoj homologiji između coxsackie virusa i Jo-1 sintetaze još uvijek nije potvrđena. Do danas je nađena najbolja povezanost između retrovirusa i miozitisa (61-63). Retrovirusi su nađeni samo u endomizijskim ma-

kroflagima, bez umnažanja unutar mišićnih fibrila (63-66). Pokazalo se da ne dovode do perzistentne infekcije. Citokini, koje luče virusom inficirani makrofagi, mogu biti pokretač aktivacije limfocita T i pojačanog izražaja MHC I. Povezanost sustavne retroviralne infekcije i lokalnog autoimunog procesa u mišiću nije do kraja poznata. Smatra se da je autoimuni poremećaj potaknut mimikrijom između retroviralnih i mišićnih antigena (67). Najnovije studije spominju Torque teno virus (TTV), Chikungunya virus (CHIKV) te Leishmanium infantum kao moguće okidače za razvoj inflamatornih miopatija (68).

### Liječenje

Budući da specifični ciljni antigeni u dermatomiozitisu nisu poznati, imunosupresivna terapija ne djeluje selektivno na autoreaktivne limfocite T niti na komplementom posredovani proces. Umjesto toga, današnja imunoterapija potiče neselektivnu imunosupresiju i imunomodulaciju. Pripravci koji se danas koriste u liječenju dermatomiozitisa su: kortikosteroidi, azathioprine, methotrexate, cyclophosphamide, chlorambucil, cyclosporine, hydroxychloroquine, mycophenolate mofetil i intravenski gamaglobulini (IVIG), tacrolimus, rituximab, etanercept, infliximab (tablica 4) (39,69,71).

Kao prva linija terapije preporuča se primjena kortikosteroida, poglavito prednisona koji u odnosu na ostale

analoge ima jači miopatski efekt. Hydroxychloroquine se pokazao učinkovitim u liječenju kožnih promjena (25,69).

Imunosupresivna terapija preporuča se u slučaju rezistencije na terapiju kortikosteroidima ili ovisnosti o kortikosteroidnoj terapiji. Novija istraživanja pokazuju kako pulsna terapija kortikosteroidima uz primjenu methotrexate rezultira većom učestalosti remisija kao i manjom pojavnosti kalcifikata (69,72-74). U primjeni prednjači methotrexate te potom azathioprine i cyclosporine kao druga linija liječenja, dok se mycophenolate mofetil, tacrolimus te cyclophosphamide koriste rijetko i spadaju u treću liniju liječenja (75). Liječenje intravenskim gamaglobulinima preporuča se u bolesnika rezistentnih na

Tablica 4. Medikamentozno liječenje juvenilnog dermatomiozitisa  
Table 4. Medicamentous treatment of juvenile dermatomyositis

I. linija terapije	
Kortikosteroidi	u početku prednisona p.o. 2 mg/kg/dnevno kroz mjesec dana, ili methylprednisolone i.v. 15-30 mg/kg/d tijekom 1-3 dana; nakon toga prednisona p.o. 1 mg/kg/dnevno s postupnim smanjivanjem doze kroz dvije godine
Hydroxychloroquine	6 mg/kg/dnevno uz prednisona radi kontrole kožnih promjena
II. linija terapije	
Methotrexate	0,35-0,65 mg/kg/tjedno
Intravenski gamaglobulini	2 g/kg/mjesečno do 6 mjeseci
III. linija terapije	
Cyclosporine A	3-5 mg/kg/dnevno
Azathioprine	1-3 mg/kg/dnevno
Cyclophosphamide	1-2 mg/kg/dnevno p.o. ili 500-750 mg/m <sup>2</sup> /mjesečno
Mycophenolate mofetil	30-40 mg/kg/dnevno
Tacrolimus	0,1-0,25 mg/kg/dnevno
Rituximab	100-375 mg/m <sup>2</sup> /mjesečno
Etanercept	0,8 mg/kg/tjedno s.c.
Infliximab	3-6 mg/kg/0,2,6 tjedan, zatim svakih 6-8 tjedana
Talidomid	3-9,5 mg/kg/dan

prvu liniju terapije (kortikosteroidima), posebice u bolesnika kod kojih je primjena citotoksičnih lijekova kontraindicirana (76), a kao dominantni simptom prevladavaju kožne promjene (amiopatski dermatomiozitis).

Primjena biološke terapije u liječenju juvenilnog dermatomiozitisa još se istražuje. Dobri rezultati dobiveni su s rituximabom, koji se uz anti-TNF lijekove (etanercept i infliximab) najčešće primjenjuje (77-80). U nekoliko članaka prikazano je pozitivno kliničko iskustvo korištenja ri-

tuksimaba u terapiji bolesnika s refraktornim idiopatskim upalnim mioptijama (81-84). Potrebna su daljnja istraživanja kako bi se utvrdilo točno doziranje te duljina primjene terapije rituksimabom te kontrolirane kliničke studije koje bi nedvojbeno potvrdile njegovu učinkovitost.

U nekoliko bolesnika s refrakternom bolešću uspješno su primjenjivane plazmafereza te transplantacija autolognih hematopoetskih matičnih stanica (85,86). Studija o primjeni anti-interferona- $\alpha$  još je u tijeku (87).

## Literatura

1. Rider LG, Miller FW. Deciphering the clinical presentations, pathogenesis, and treatment of the idiopathic inflammatory myopathies. *JAMA* 2011;305:183-90.
2. Dalakas MC, Hohlfeld R. Polymyositis and dermatomyositis. *Lancet* 2003;362:971-82.
3. Feldman BM, Rider LG, Reed AM, Pachman LM. Juvenile dermatomyositis and other idiopathic inflammatory myopathies of childhood. *Lancet* 2008;371:2201-12.
4. Needham M, Mastaglia FL. Inclusion body myositis: current pathogenetic concepts and diagnostic and therapeutic approaches. *Lancet Neurol* 2007;6:620-31.
5. Mahil S, Marks D, McCormack M, Rahman A. Dermatomyositis. *Br J Hosp Med (Lond)* 2012;73:C18-22.
6. Batthish M, Feldman BM. Juvenile dermatomyositis. *Curr Rheumatol Rep* 2011;13:216-24.
7. Wilson FC, Ytterberg SR, St Sauver JL, Reed AM. Epidemiology of sporadic inclusion body myositis and polymyositis in Olmsted County, Minnesota. *J Rheumatol* 2008;35:445-7.
8. O'Hanlon TP, Miller FW. Genetic risk and protective factors for the idiopathic inflammatory myopathies. *Curr Rheumatol Rep* 2009;11:287-94.
9. Dalakas MC. Sporadic inclusion body myositis - diagnosis, pathogenesis and therapeutic strategies. *Nat Clin Pract Neurol* 2006;2:437-47.
10. Agyeman P, Duppenhaler A, Heininger U, Aebi C. Influenza-associated myositis in children. *Infection* 2004;32:199-203.
11. Mackay MT, Kornberg AJ, Shield LK, Dennett X. Benign acute childhood myositis: laboratory and clinical features. *Neurology* 1999;53:2127-31.
12. Crum-Cianflone NF. Bacterial, fungal, parasitic, and viral myositis. *Clin Microbiol Rev* 2008;21:473-94.
13. Dugan EM, Huber AM, Miller FW, Rider LG. Review of the classification and assessment of the cutaneous manifestations of the idiopathic inflammatory myopathies. *Dermatol Online J* 2009;15:2.
14. Robinson AB, Reed AM. Clinical features, pathogenesis and treatment of juvenile and adult dermatomyositis. *Nat Rev Rheumatol* 2011;7:664-75.
15. Garcia-Cruz A, Garcia-Doval I. Images in clinical medicine. Gottron's papules and dermatomyositis. *N Engl J Med* 2010;363:e17.
16. Eidelman N, Boyde A, Bushby AJ. et al. Microstructure and mineral composition of dystrophic calcification associated with the idiopathic inflammatory myopathies. *Arthritis Res Ther* 2009;11:R159.
17. Bingham A, Mamyrova G, Rother KI. et al. Predictors of acquired lipodystrophy in juvenile-onset dermatomyositis and a gradient of severity. *Medicine (Baltimore)* 2008;87:70-86.
18. Garg A. Acquired and inherited lipodystrophies. *N Engl J Med* 2004;350:1220-34.
19. Rider LG, Lachenbruch PA, Monroe JB. et al. Damage extent and predictors in adult and juvenile dermatomyositis and polymyositis as determined with the myositis damage index. *Arthritis Rheum* 2009;60:3425-35.
20. Harris-Love MO, Shrader JA, Koziol D. et al. Distribution and severity of weakness among patients with polymyositis, dermatomyositis and juvenile dermatomyositis. *Rheumatology (Oxford)* 2009;48:134-9.
21. Wedderburn LR, Rider LG. Juvenile dermatomyositis: new developments in pathogenesis, assessment and treatment. *Best Pract Res Clin Rheumatol* 2009;23:665-78.
22. Sanner H, Aalokken TM, Gran JT, Sjaastad I, Johansen B, Flato B. Pulmonary outcome in juvenile dermatomyositis: a case-control study. *Ann Rheum Dis* 2011;70:86-91.
23. Madan V, Chinoy H, Griffiths CE, Cooper RG. Defining cancer risk in dermatomyositis. Part I. *Clin Exp Dermatol* 2009;34:451-5.
24. Madan V, Chinoy H, Griffiths CE, Cooper RG. Defining cancer risk in dermatomyositis. Part II. Assessing diagnostic usefulness of myositis serology. *Clin Exp Dermatol* 2009;34:561-5.
25. Miller FW. New approaches to the assessment and treatment of the idiopathic inflammatory myopathies. *Ann Rheum Dis* 2012;71 Suppl 2:182-5.
26. Volochayev R, Csako G, Wesley R, Rider LG, Miller FW. Laboratory Test Abnormalities are Common in Polymyositis and Dermatomyositis and Differ Among Clinical and Demographic Groups. *Open Rheumatol J* 2012;6:54-63.
27. Nozaki K, Pestronk A. High aldolase with normal creatine kinase in serum predicts a myopathy with perimysial pathology. *J Neurol Neurosurg Psychiatry* 2009;80:904-8.



28. Bloom BJ, Tucker LB, Miller LC, Schaller JG, von Willebrand factor in juvenile dermatomyositis. *J Rheumatol* 1995;22:320-5.
29. Rider LG, Schiffenbauer AS, Zito M. et al. Neopterin and quinolinic acid are surrogate measures of disease activity in the juvenile idiopathic inflammatory myopathies. *Clin Chem* 2002;48:1681-8.
30. Sallum AM, Marie SK, Wakamatsu A. et al. Immunohistochemical analysis of adhesion molecule expression on muscle biopsy specimens from patients with juvenile dermatomyositis. *J Rheumatol* 2004;31:801-7.
31. Rendt K. Inflammatory myopathies: narrowing the differential diagnosis. *Cleve Clin J Med* 2001;68:505,9-14,17-9.
32. Tews DS, Goebel HH. Diagnostic immunohistochemistry in neuromuscular disorders. *Histopathology* 2005;46:1-23.
33. Vogel H, Zamecnik J. Diagnostic immunohistology of muscle diseases. *J Neuropathol Exp Neurol* 2005;64:181-93.
34. Panicker JB, Chacko G, Patil AK, Alexander M, Muliylil J. Immunohistochemical differentiation of inflammatory myopathies. *Neurol India* 2011;59:513-20.
35. Hernandez RJ, Sullivan DB, Chenevert TL, Keim DR. MR imaging in children with dermatomyositis: musculoskeletal findings and correlation with clinical and laboratory findings. *AJR Am J Roentgenol* 1993;161:359-66.
36. Dalakas MC. Mechanisms of disease: signaling pathways and immunobiology of inflammatory myopathies. *Nat Clin Pract Rheumatol* 2006;2:219-27.
37. Gunawardena H, Betteridge ZE, McHugh NJ. Myositis-specific autoantibodies: their clinical and pathogenic significance in disease expression. *Rheumatology (Oxford)* 2009;48:607-12.
38. Suzuki S. Myositis-specific autoantibodies and their clinical significance. *Brain Nerve* 2011;63:1197-203.
39. Huber AM, Giannini EH, Bowyer SL. et al. Protocols for the initial treatment of moderately severe juvenile dermatomyositis: results of a Children's Arthritis and Rheumatology Research Alliance Consensus Conference. *Arthritis Care Res (Hoboken)* 2010;62:219-25.
40. Sibilija J, Chatelus E, Meyer A, Gottenberg JE, Sordet C, Goetz J. How can we diagnose and better understand inflammatory myopathies? The usefulness of auto-antibodies. *Presse Med* 2010;39:1010-25.
41. Fischer A, Swigris JJ, du Bois RM. et al. Anti-synthetase syndrome in ANA and anti-Jo-1 negative patients presenting with idiopathic interstitial pneumonia. *Respir Med* 2009;103:1719-24.
42. Betteridge ZE, Gunawardena H, McHugh NJ. Novel autoantibodies and clinical phenotypes in adult and juvenile myositis. *Arthritis Res Ther* 2011;13:209.
43. Gunawardena H, Wedderburn LR, Chinoy H. et al. Autoantibodies to a 140-kd protein in juvenile dermatomyositis are associated with calcinosis. *Arthritis Rheum* 2009;60:1807-14.
44. Wedderburn LR, McHugh NJ, Chinoy H. et al. HLA class II haplotype and autoantibody associations in children with juvenile dermatomyositis and juvenile dermatomyositis-scleroderma overlap. *Rheumatology (Oxford)* 2007;46:1786-91.
45. Mastaglia FL, Garlepp MJ, Phillips BA, Zilko PJ. Inflammatory myopathies: clinical, diagnostic and therapeutic aspects. *Muscle Nerve* 2003;27:407-25.
46. Goebels N, Michaelis D, Engelhardt M. et al. Differential expression of perforin in muscle-infiltrating T cells in polymyositis and dermatomyositis. *J Clin Invest* 1996;97:2905-10.
47. Pignone A, Fiori G, Del Rosso A, Generini S, Mautucci-Cerinic M. The pathogenesis of inflammatory muscle diseases: on the cutting edge among the environment, the genetic background, the immune response and the dysregulation of apoptosis. *Autoimmun Rev* 2002;1:226-32.
48. De Bleeker JL, Meire VI, Van Wallegghem IE, Groessens IM, Schroder JM. Immunolocalization of FAS and FAS ligand in inflammatory myopathies. *Acta Neuropathol* 2001;101:572-8.
49. Megens-de Letter MA, Visser LH, van Doorn PA, Savelkoul HF. Cytokines in the muscle tissue of idiopathic inflammatory myopathies: implications for immunopathogenesis and therapy. *Eur Cytokine Netw* 1999;10:471-8.
50. Bilgic H, Ytterberg SR, Amin S. et al. Interleukin-6 and type I interferon-regulated genes and chemokines mark disease activity in dermatomyositis. *Arthritis Rheum* 2009;60:3436-46.
51. Tews DS, Goebel HH. Cytokine expression profile in idiopathic inflammatory myopathies. *J Neuropathol Exp Neurol* 1996;55:342-7.
52. Lepidi H, Frances V, Figarella-Branger D, Bartoli C, Machado-Baeta A, Pellissier JF. Local expression of cytokines in idiopathic inflammatory myopathies. *Neuropathol Appl Neurobiol* 1998;24:73-9.
53. Lundberg I, Ulfgren AK, Nyberg P, Andersson U, Klareskog L. Cytokine production in muscle tissue of patients with idiopathic inflammatory myopathies. *Arthritis Rheum* 1997;40:865-74.
54. Lundberg I, Brengman JM, Engel AG. Analysis of cytokine expression in muscle in inflammatory myopathies, Duchenne dystrophy, and non-weak controls. *J Neuroimmunol* 1995;63:9-16.
55. Schoser BG, Blottner D, Stuerenburg HJ. Matrix metalloproteinases in inflammatory myopathies: enhanced immunoreactivity near atrophic myofibers. *Acta Neurol Scand* 2002;105:309-13.
56. Choi YC, Dalakas MC. Expression of matrix metalloproteinases in the muscle of patients with inflammatory myopathies. *Neurology* 2000;54:65-71.
57. Kieseier BC, Schneider C, Clements JM. et

- al. Expression of specific matrix metalloproteinases in inflammatory myopathies. *Brain* 2001;124:341-51.
58. Manlhiot C, Liang L, Tran D, Bitnun A, Tyrrell PN, Feldman BM. Assessment of an infectious disease history preceding juvenile dermatomyositis symptom onset. *Rheumatology (Oxford)* 2008;47:526-9.
59. Salomonsson S, Lundberg IE. Cytokines in idiopathic inflammatory myopathies. *Autoimmunity* 2006;39:177-90.
60. Cassidy JT. *Textbook of pediatric rheumatology*. 6th ed. Philadelphia, London: Saunders Elsevier. 2011.
61. Dalakas MC, Pezeshkpour GH, Gravell M, Sever JL. Polymyositis associated with AIDS retrovirus. *JAMA* 1986;256:2381-3.
62. Sherman MP, Amin RM, Rodgers-Johnson PE. et al. Identification of human T cell leukemia/lymphoma virus type I antibodies, DNA, and protein in patients with polymyositis. *Arthritis Rheum* 1995;38:690-8.
63. Morgan OS, Rodgers-Johnson P, Mora C, Char G. HTLV-1 and polymyositis in Jamaica. *Lancet* 1989;2:1184-7.
64. Dalakas MC, Pezeshkpour GH. Neuromuscular diseases associated with human immunodeficiency virus infection. *Ann Neurol* 1988;23 Suppl:S38-48.
65. Leon-Monzon M, Illa I, Dalakas MC. Polymyositis in patients infected with human T-cell leukemia virus type I: the role of the virus in the cause of the disease. *Ann Neurol* 1994;36:643-9.
66. Illa I, Nath A, Dalakas M. Immunocytochemical and virological characteristics of HIV-associated inflammatory myopathies: similarities with seronegative polymyositis. *Ann Neurol* 1991;29:474-81.
67. Wucherpfennig KW. Mechanisms for the induction of autoimmunity by infectious agents. *J Clin Invest* 2001;108:1097-104.
68. Gan L, Miller FW. State of the art: what we know about infectious agents and myositis. *Curr Opin Rheumatol* 2011;23:585-94.
69. Stringer E, Bohnsack J, Bowyer SL. et al. Treatment approaches to juvenile dermatomyositis (JDM) across North America: The Childhood Arthritis and Rheumatology Research Alliance (CARRA) JDM Treatment Survey. *J Rheumatol* 2010;37:1953-61.
70. Dalakas MC. Inflammatory myopathies: management of steroid resistance. *Curr Opin Neurol* 2011;24:457-62.
71. Danko K, Vincze M. New therapeutic approaches for polymyositis and dermatomyositis. *Orv Hetil* 2011;152:1552-9.
72. Kim S, El-Hallak M, Dedeoglu F, Zurakowski D, Fuhlbrigge RC, Sundel RP. Complete and sustained remission of juvenile dermatomyositis resulting from aggressive treatment. *Arthritis Rheum* 2009;60:1825-30.
73. Seshadri R, Feldman BM, Ilowite N, Cawkwell G, Pachman LM. The role of aggressive corticosteroid therapy in patients with juvenile dermatomyositis: a propensity score analysis. *Arthritis Rheum* 2008;59:989-95.
74. Levy DM, Bingham CA, Kahn PJ, Eichenfeld AH, Imundo LF. Favorable outcome of juvenile dermatomyositis treated without systemic corticosteroids. *J Pediatr* 2010;156:302-7.
75. Schiopu E, Phillips K, Macdonald PM, Crofford LJ, Somers EC. Predictors of survival in a cohort of patients with polymyositis and dermatomyositis: effect of corticosteroids, methotrexate and azathioprine. *Arthritis Res Ther* 2012;14:R22.
76. Marie I. Therapy of polymyositis and dermatomyositis. *Presse Med* 2011;40:e257-70.
77. Parziale N, Kovacs SC, Thomas CB, Srinivasan J. Rituximab and mycophenolate combination therapy in refractory dermatomyositis with multiple autoimmune disorders. *J Clin Neuromuscul Dis* 2011;13:63-7.
78. Haroon M, Devlin J. Rituximab as a first-line agent for the treatment of dermatomyositis. *Rheumatol Int* 2012;32:1783-4.
79. Riley P, McCann LJ, Maillard SM, Woo P, Murray KJ, Pilkington CA. Effectiveness of infliximab in the treatment of refractory juvenile dermatomyositis with calcinosis. *Rheumatology (Oxford)* 2008;47:877-80.
80. Dalakas MC. Immunotherapy of myositis: issues, concerns and future prospects. *Nat Rev Rheumatol* 2010;6:129-37.
81. Majmudar S, Hall HA, Zimmermann B. Treatment of adult inflammatory myositis with rituximab: an emerging therapy for refractory patients. *J Clin Rheumatol* 2009;15:338-40.
82. Rios Fernandez R, Callejas Rubio JL, Sanchez Cano D, Saez Moreno JA, Ortego Centeno N. Rituximab in the treatment of dermatomyositis and other inflammatory myopathies. A report of 4 cases and review of the literature. *Clin Exp Rheumatol* 2009;27:1009-16.
83. Cooper MA, Willingham DL, Brown DE, French AR, Shih FF, White AJ. Rituximab for the treatment of juvenile dermatomyositis: a report of four pediatric patients. *Arthritis Rheum* 2007;56:3107-11.
84. Levine TD. Rituximab in the treatment of dermatomyositis: an open-label pilot study. *Arthritis Rheum* 2005;52:601-7.
85. Wang D, Zhang H, Cao M. et al. Efficacy of allogeneic mesenchymal stem cell transplantation in patients with drug-resistant polymyositis and dermatomyositis. *Ann Rheum Dis* 2011;70:1285-8.
86. Matsuda M. Plasmapheresis in systemic sclerosis and polymyositis/dermatomyositis. *Nihon Rinsho* 2004;62 Suppl 5:568-71.
87. Hak AE, de Paepe B, de Bleecker JL, Tak PP, de Visser M. Dermatomyositis and polymyositis: new treatment targets on the horizon. *Neth J Med* 2011;69:410-21.