

Klinika za reumatske bolesti i rehabilitaciju
Referentni centar MZSS RH za reumatoidni artritis
Klinički bolnički centar Zagreb ♦ Kišpatićeva 12 ♦ 10000 Zagreb

ULTRAZVUČNA SEMIOLOGIJA - USPOREDBA ANATOMSKOG NALAZA I ULTRAZVUČNOG PRIKAZA STRUKTURA MIŠIČNOKOŠTANOG SUSTAVA

ULTRASONOGRAPHIC SEMIOLOGY - CORRELATION BETWEEN ANATOMY AND SONOGRAPHY OF MUSCULOSKELETAL TISSUE

Nadica Laktašić-Žerjavić ♦ Porin Perić

Sažetak

Ultrazvučni (UZV) pregled kao jeftina, neinvazivna i neionizirajuća metoda oslikavanja postao je koristan u reumatologiji jer daje brzi uvid u mekotkivne i zglobne strukture mišićnokoštanog sustava. Posebna vrijednost UZV u reumatologiji je u ranom otkrivanju upalnih promjena mekog tkiva (sinovitis, tenosinovitis), kao i u ranoj detekciji erozija kosti uz mogućnost procjene aktivnosti upalnog procesa Power Dopplerom što zajedno omogućuje praćenje učinkovitosti medikamentozne

terapije u upalnim reumatskim bolestima. Memoriranje i prepoznavanje specifične UZV slike pojedinih tkivnih struktura, patoloških procesa i artefakata pri UZV pregledu (ultrazvučna semiologija) esencijalno je u savladavanju UZV kao dijagnostičke metode.

U članku je pregledno prikazan i slikovno popraćen karakterističan UZV nalaz tkivnih struktura mišićnokoštanog sustava te osnovnih patoloških promjena i artefakata pri UZV pregledu.

Ključne riječi

ultrazvuk, mišićnokoštane bolesti, sinovitis, tenosinovitis, tendinopatija

Summary

Diagnostic ultrasound (US) as noninvasive, non-ionising and cost-effective imaging diagnostic technique has emerged as a useful imaging modality in rheumatology for the assessment of joint and soft tissue pathology. It can detect both early inflammatory soft tissue lesions (synovitis, tenosynovitis) and early erosive bone lesions in arthritis. Thus Power Doppler ultrasonography can differentiate active from inactive joint processes allowing monitoring of the new anti-inflammatory drugs used to treat

inflammatory rheumatological diseases. In the process of learning the diagnostic technique memorizing and recognition of specific sonographic presentation of the different tissue structures, pathological processes, artifacts and pitfalls known as basic sonographic semiology is essential for appropriate interpretation of ultrasound image.

In this paper ultrasound appearance of normal and basic pathological findings of different structures and tissues of musculoskeletal system is described and illustrated.

Keywords

ultrasonography, musculoskeletal diseases, synovitis, tenosynovitis, tendinopathy

Uvod

Pojam semiologija potječe od grčke riječi *semeiotikos* i predstavlja prepoznavanje znakova. Ultrazvučna (UZV) semiologija znači prepoznavanje karakterističnih uzoraka satkanih od točkastih odjeka pojedine tkivne strukture na ultrazvučnoj slici. To prepoznavanje uzorka (engl. pattern recognition), tj. memoriranje i prepoznavanje specifične UZV slike pojedine tkivne strukture esencijalno je u savladavanju UZV kao dijagnostičke metode. Pojednostavljeno, navedeno znači da tetiva kao vezivna

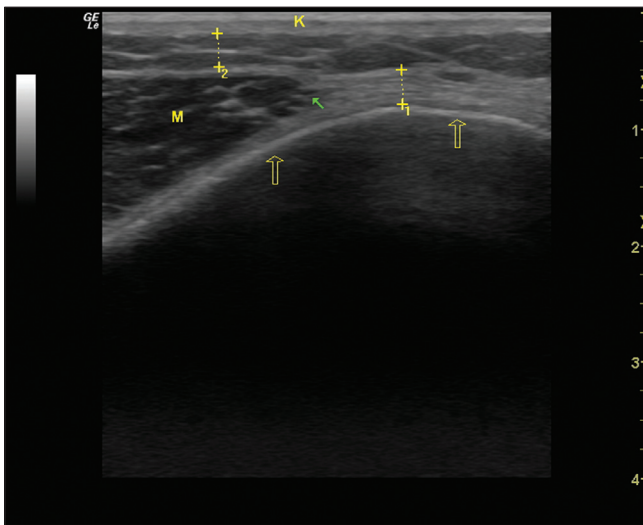
struktura ima uvijek istu UZV sliku bez obzira gdje se nalazi. Isto vrijedi i za kost, mišić..., odnosno svaka tkivna struktura u mišićnokoštanom sustavu ima svoju karakterističnu UZV sliku. Uz prepoznavanje normalnog nalaza tkivnih struktura prepoznavanje karakteristične UZV slike pojedinih patoloških procesa te artefakata pri UZV pregledu esencijalno je u interpretaciji UZV slike (1-4).

Ehogenost

Pojedine tkivne strukture imaju različitu gustoću i

jačinu točkastih odjeka na sivoj skali UZV slike, odnosno različitu ehogenost. Ehogenost odnosno intenzitet ultrazvučnog odjeka pojedine tkivne strukture može se stupnjavati od anehogenog, hipoehogenog, izoehogenog, hiperehogenog do ehogenog, ovisno u kojoj mjeri pojedina struktura reflektira UZV snop prema UZV sondi. Što je ehogenost neke strukture jača to ona u većoj mjeri reflektira UZV snop prema sondi i prikazuje se svijetlije na ekranu. Ehogene strukture u potpunosti blokiraju daljnji prolaz UZV zraka uglavnom refleksijom UZV snopa pa se prikazuju u potpunosti bijelo na ekranu. Ehogeno se prikazuje kost, kalcifikati u mekom tkivu i metalna strana

Slika 1. Ehogenost različitih tkivnih struktura mišićnokoštanog sustava
Figure 1. Echogenicity of different tissue structures of the musculoskeletal system



prazne strelice - ehogena linija kosti M - hipoehogeni mišić
puna strelica - mišićnotetivni prijelaz K - hiperehogeno koža
iscrtkana linija: 1 - hiperehogeno tetiva uzdužno prikazana
2 - hipoehog. potkožno masno tkivo s hiperehog. vezivnim septima

tijela (slika 1). Suprotno tomu anehogene strukture dozvoljavaju nesmetani prolaz UZV zraka i stoga se prikazuju jednolično crno na ekranu. Anehogeno se ultrazvučno prikazuju zdrava hijalina hrskavica i tekućina (npr. serozni sinovijalni izljev ili svježa krv). Osim anehogenog i ehogenog kao dvije krajnosti u intenzitetu razlikuju se i hipo i hiperehogeno te izoehogeno.

Dogovorno se ehogenost svih struktura opisuje u odnosu na tkivo jetre. Izoehogene strukture su iste ehogenosti kao i tkivo jetre. Hipoehogene strukture u odnosu na tkivo jetre prikazuju se tamnije na ekranu (npr. mišić), a hiperehogene svijetlije (npr. vezivne strukture kao što su tetiva, ligament, zglobna čahura) (slika 1). Često se pri UZV pregledu ehogenost pojedine strukture opisuje u

Karakterističan UZV prikaz pojedinih tkivnih struktura

Koža i potkožno tkivo

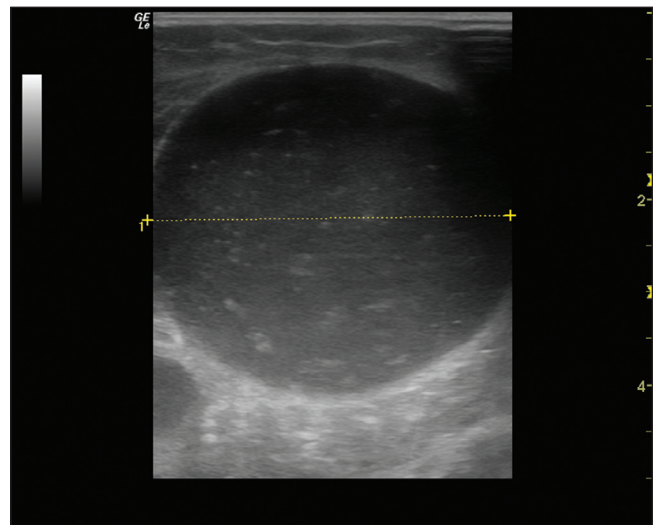
Uvijek predstavljaju prvi sloj na UZV slici, tj. sloj najbliže sondi. Epidermis i dermis prikazuju se kao 1,5-

odnosu na susjedne strukture ili očekivani normalni nalaz pa su hipoehogene tamnije, a hiperehogene svijetlije u odnosu na susjedne strukture ili normalan nalaz (3,4).

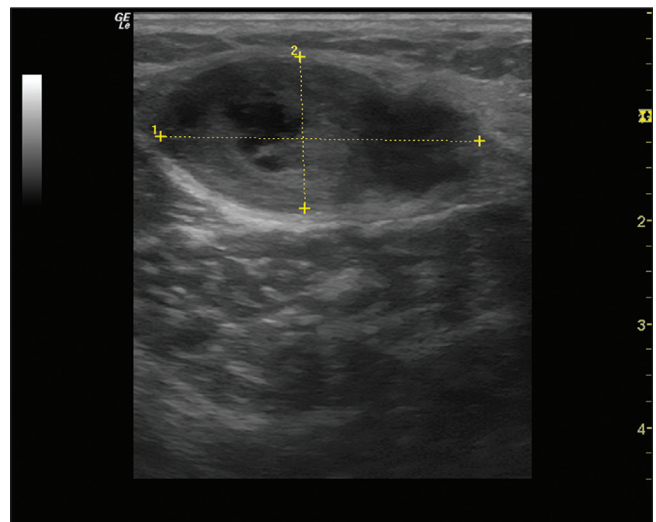
Ehotekstura

UZV prikaz neke strukture može biti homogen, tj. jednoličan ili inhomogen, tj. nejednoličan (slika 2a, 2b). Pojedine tkivne strukture imaju karakterističnu ehoteksturu po kojoj se prepoznaju i odstupnje od te karakteristične ehoteksture uglavnom znači patološki nalaz (3). Svaka struktura se UZV prikazuje uzdužno (engl. longitudinal scan) i poprečno (engl. transverse scan), a tekstura tkiva na uzdužnom i poprečnom presjeku najčešće nije ista (3,4).

Slika 2a. Bakerova cista ispunjena homogenim hipoehogenim sadržajem s pojedinim točkastim hiperehogenim odjecima
Figure 2a. Baker cyst with homogenous hypoechoic content with hyperechoic spots

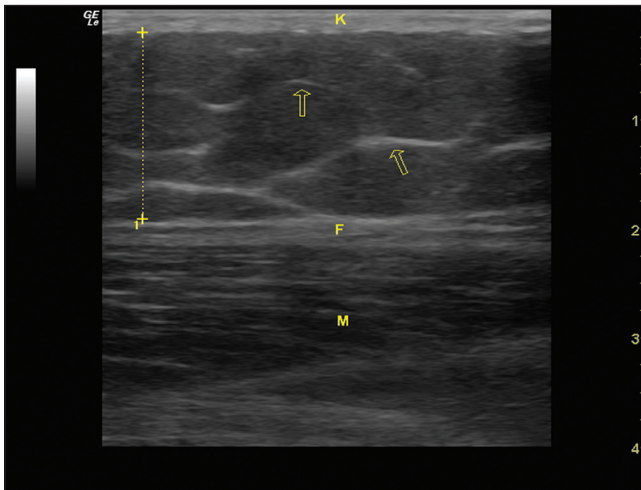


Slika 2b. Bakerova cista ispunjena heterogenim sadržajem
Figure 2b. Baker cyst with heterogeneous content



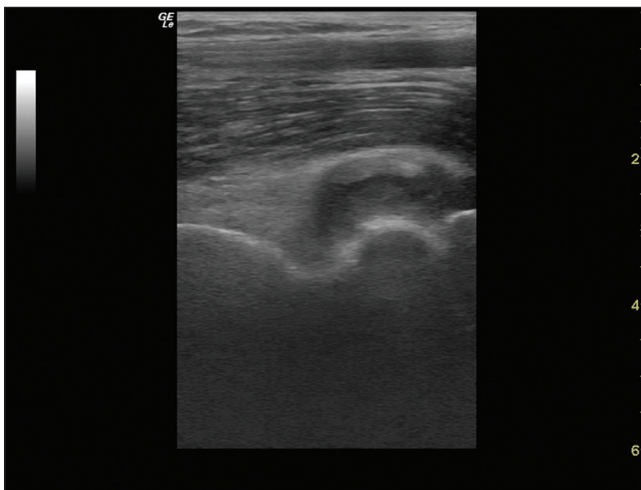
4 mm debeli hiperehogeni sloj čija debljina ovisi o regiji tijela koja se UZV pretražuje. Na Power Doppleru (PD) normalno nema prikaza protoka u epidermisu i

Slika 3. Koža i potkožno masno tkivo
Figure 3. Skin and subcutaneous fat tissue

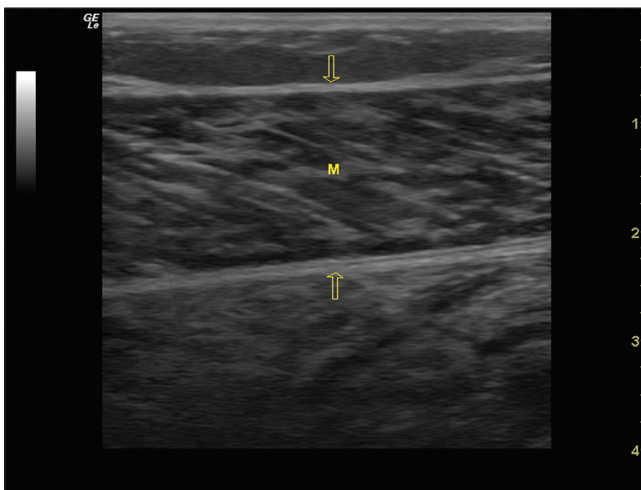


K - koža F - vezivna fascija mišića M - mišić
strelice - zakrivljena hiperehogena vezivna septa
potkožnog masnog tkiva

Slika 4. Hiperehogeni masni jastučić u koronoidnoj udubini lakta
dislociran proksimalno izljevom u zglobu lakta
Figure 4. Coronoid fossa of the elbow with hyperechoic fat pad
dislocated proximally do to the joint effusion



Slika 5a. Mišić uzdužno prikazan
Figure 5a. A longitudinal scan of normal skeletal muscle



strelice - fascija mišića M - mišić

dermisu. Potkožno masno tkivo je različite debljine što također ovisi o regiji koja se pretražuje, ali je i individualno određeno. Zato za uočavanje patološkog nalaza važna je usporedba sa suprotnom stranom tijela. Masno tkivo karakteristično prikazuje se hipoehogeno i prožeto je zakrivljenim hiperehoganim vezivnim pregradama (slika 3). U potkožnom masnom tkivu može se detektirati protok u potkožnim venama (2,3).

Masni jastučić

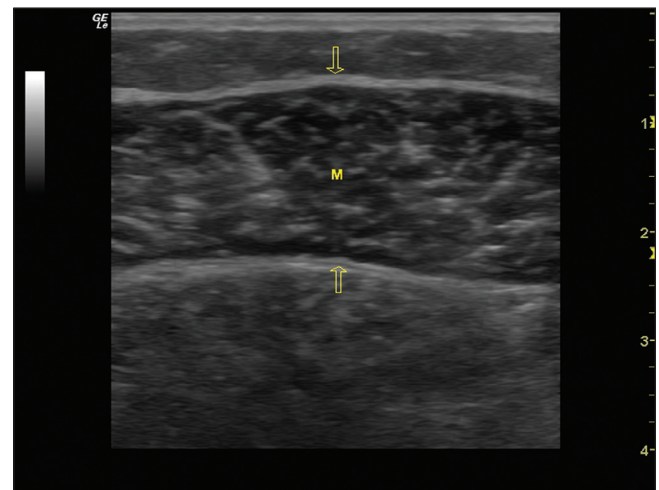
Nalaze se u različitim anatomske regijama. U laktu s prednje strane masni jastučić ispunjava koronoidnu udubinu, a sa stražnje strane olekranonsku udubinu. U području koljena nalazimo suprapatelarni masni jastučić ispod tetive kvadricepsa i suprapatelarnog zglobnog recesusa te Hoffino masno tkivo ispod patelarnog ligamenta. Ehogenost masnog jastučića ovisi o omjeru masti i rahlog vezivnog tkiva te vezivnih pregrada. Što je veći udio veziva to se masni jastučić prikazuje ehgenije, tj. svijetlje (2,3,5-7). Stoga se neki masni jastučići ultrazvučno prikazuju hiperehogeno (npr. u području lakta) ili hipoehogeno (npr. u području koljena) (slika 4).

Mišić

Za mišić možemo reći da se općenito prikazuje hipoehogeno u odnosu na tkivo jetre. Vezivno tkivo oko mišića tj. mišićna fascija - epimizij koji obavija cijeli mišić kao i vezivno tkivo unutar mišića - perimizij i endomizij prikazuju se hiperehogeno. Same mišićne niti prikazuju se hipoehogeno. Kontrahiran i treniran mišić je više hipoehogen od relaksiranog i netreniranog mišića. Na uzdužnom presjeku mišić ima karakterističnu strukturu "riblje kosti" dok na poprečnom presjeku hiperehogene točkice odgovaraju perimiziju i krvnim žilama (slika 5a, 5b).

Pri razdoru mišića zbog prekida mišićnih niti i izljeva krvi gubi se normalna ehostruktura dijela mišića pa ona djeluje kao da je isprana i postaje hipoehogena do anehogena i heterogena (slika 6a, 6b) (2,3,8-10).

Slika 5b. Mišić poprečno prikazan
Figure 5b. A transverse scan of normal skeletal muscle

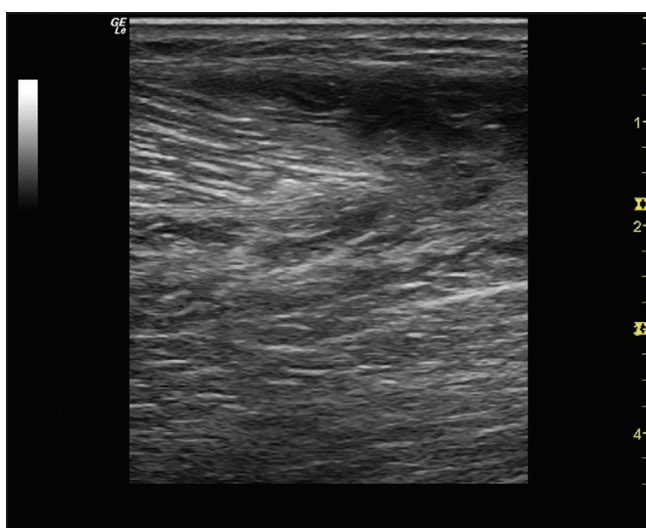


strelice - fascija mišića M - mišić

Tetiva

Tetive se prikazuju kao izrazito hiperehogene fibrilarne strukture. U zdravoj tetivi sve fibrile teku paralelno u odnosu na uzdužnu osovину tetive jer tetiva je izrazito pravilno usmjerena fibrilarna struktura, a između tetivnih niti nalazi se vrlo mala količina hipoehogene tkiva. Oko zdrave tetive u pravilu nema izljeva. Stoga na UZV slici pri uzdužnom presjeku tetive nema nepravilnosti u tijeku tetivnih niti (prekida ili zakrivljenosti) kao ni fokalnih povećanja ili suženja promjera tetive, a struktura tetive je jednolična bez znakova odlaganja kristala ili tekućine uz pravilne rubove (slika 1). Na poprečnom presjeku UZV se tetiva prikazuje kao okrugla ili ovalna struktura s gustim točkastim uzorkom koji odgovara poprečnom presjeku tetivnih niti (2,3,10).

Slika 6a. Razdor mišića istezanjem - uzdužni prikaz
Figure 6a. Muscle tear - a longitudinal scan

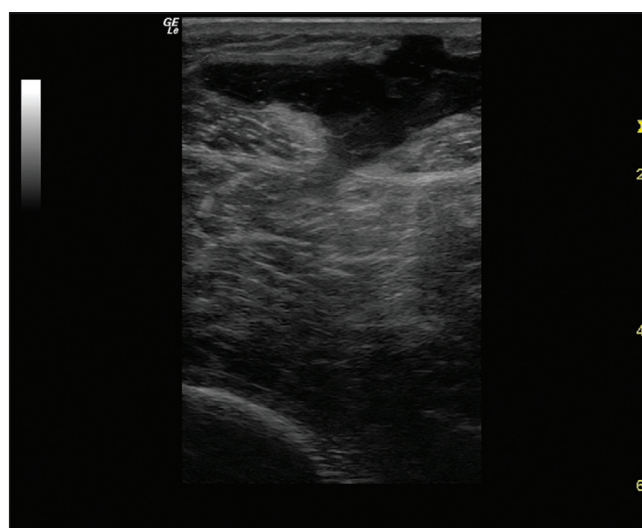


gornji desni dio slike prikazuje hipoehogeno područje rupture mišića uz brisanu normalnu strukturu mišića

kompresibilan i što u njemu nema protoka na PD-u, dok je zadebljala sinovija nekompresibilna uz pozitivne znakove protoka na PD-u (2,3,12-15). Često kod kroničnog tenosinovitisa prikazuje se istovremeno izljev i zadebljanje sinovijalne membrane (slika 7).

Entezopatija predstavlja degenerativne promjene na pripoju tetive za kost. U početnom stadiju tetiva je hipoehogena i zadebljana uz inhomogenu fibrilarnu strukturu, a s vremenom na pripoju tetive za kost mogu se prikazati točkaste ili linearne kalcifikacije, nepravilnosti površine kosti i koštani izdanci (tzv. trn) (slika 8a) (10,11). Ukoliko je prisutna upala, odnosno entezitis, dodatno se prikazuje protok na PD-u, a kasnije i erozije površine kosti (slika 8b) (12,14,16). Takva tetiva je manje vrijedna pa ponekad možemo vidjeti i mjesta razdora unutar tetive.

Slika 6b. Razdor mišića nakon ubodne rane nožem
Figure 6b. Muscle rupture caused by a knife stab

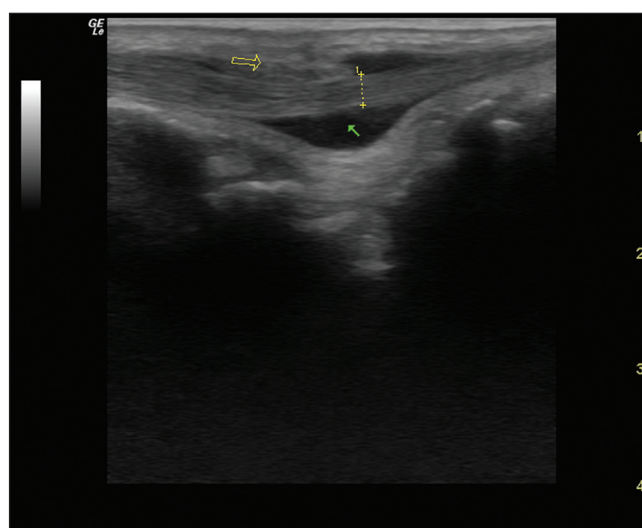


u gornjem dijelu slike prikazano je područje razdora mišića oštrog granica nakon ubodne rane nožem u mišić

Kod tendinoze prikazuju se degenerativne promjene u tetivi. Ona je zadebljana, inhomogene strukture, a tetivne niti nisu savršeno paralelno usmjerene. Unutar tetive može doći do odlaganja kalcija, a kalcifikat se UZV prikazuje kao hiperehogen odjek u tetivi. Takva tetiva je manje otporna na mehanička opterećenja i može doći do njenog razdora (2,3,10,11).

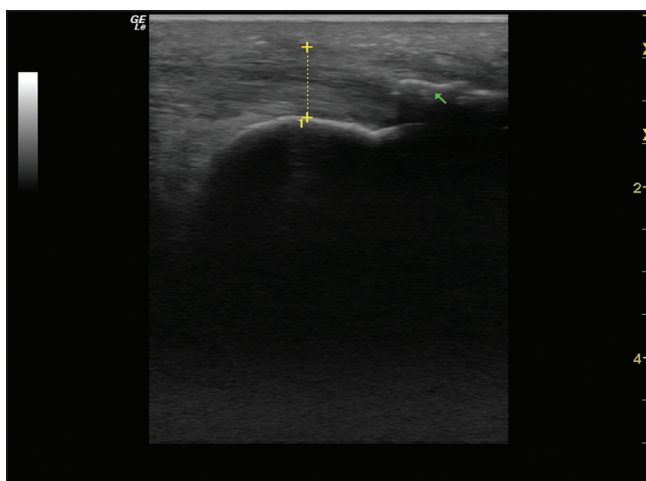
Kod tendinitisa tetiva je zadebljana, hipoehogena. Kod tenosinovitisa, tj. upale koja zahvaća sinovijalnu ovojnicu tetive, oko tetive unutar sinovijalne ovojnice prikazuje se anehogen do hipoehogen izljev (eksudativni tenosinovitis), a ako je upalni podražaj dugotrajan prikazuje se i zadebljana sinovijalna ovojnica tetive kao hipoehogena struktura sa znacima protoka na PD-u (proliferativni tenosinovitis) (slika 7). Serozan izljev oko tetive je anehogen, a kroničan ili purulentan izljev je hipoehogen. Kako se i zadebljana sinovijalna ovojnica prikazuje hipoehogeno kroničan izljev se od hipertrofije sinovijalne ovojnice razlikuje po tome što je izljev

Slika 7. Kronični tenosinovitis - uzdužni prikaz
Figure 7. Chronic tenosynovitis - a longitudinal scan



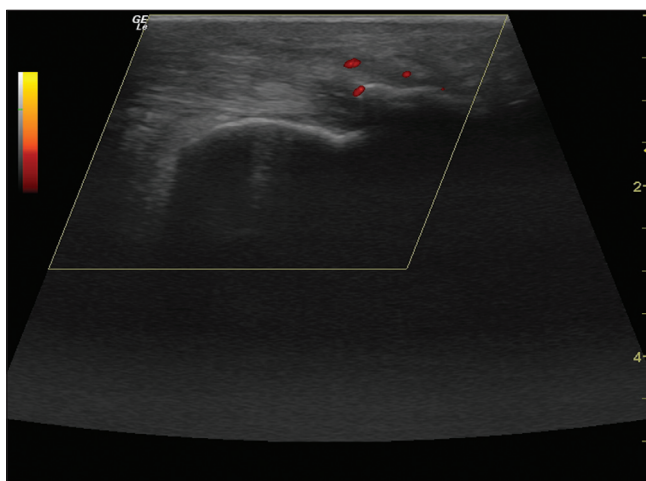
iscrtkana linija - tetiva uzdužno prikazana
puna strelica - anehogeni izljev oko tetive
prazna strelica - zadebljana hipertrofična sinovija

Slika 8a. Linearni kalcifikat na hvatištu
Ahilove tetive za kost
Figure 8a. Linear calcification at the insertion
of the Achilles tendon

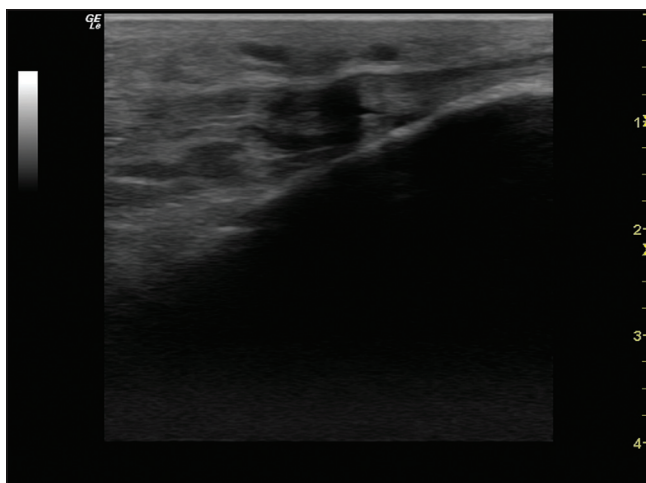


strelica - kalcifikat

Slika 8b. Prikaz protoka na PD
ukazuje na entezitis Ahilove tetive
Figure 8b. Increased blood flow at the insertion
of the Achilles tendon detected by power Doppler



Slika 9a. Anizotropija
Figure 9a. Anisotropy



hipoehogeno do anehogeno područje u patelarnoj tetivi blizu
pripoja na tibiji radi anizotropije može dati lažni dojam razdora tetive

Najčešći artefakt pri pregledu vezivnih struktura naziva se anizotropija (3,4). Vezivne strukture unutar tetive (kolagena vlakna), ligamenta ili mišića su ehogene kada UZV snop upada okomito na njihovu uzdužnu osovinu. Stoga se pri pregledu mijenja ehogenost tetive ovisno o kutu upada UZV snopa na vezivne niti tetive što nazivamo anizotropijom. UZV snop treba padati okomito na uzdužnu osovinu tetivnih niti inače će se UZV zrake reflektirati mimo UZV sonde i neće biti detektirane. Tada se na ekranu prikazuju hipoehogena ili anehogena područja unutar tetive što može lažno ukazati na rupturu ili edem tetive. Promjenom nagiba sonde nestaje anizotropija i prikaže se normalna struktura tetive. Osim pri pregledu tetive anizotropija se javlja i pri pregledu ligamenata, mišića i živaca. Anizotropija se javlja i ako tetiva nije napeta pa nestaje kontrakcijom mišića ili pasivnim istezanjem tetive (npr. da bi se izbjegla anizotropija pri pregledu tetive kvadricepsa ili patelarnog ligamenta potrebno je flektirati koljeno ili kontrahirati mišić) (slika 9a, 9b) (2,3).

Ligament

Prikazuje se slično tetivi odnosno kao hiperehogeno paralna struktura, no nema tako oštar rub kao tetiva i više je plosnat u odnosu na tetivu (slika 10). Ligamenti se obično nalaze razapeti između dvije kosti poput šatora. U normalnom ligamentu nema vaskularizacije, odnosno na PD-u nema signala (2,3,7,17).

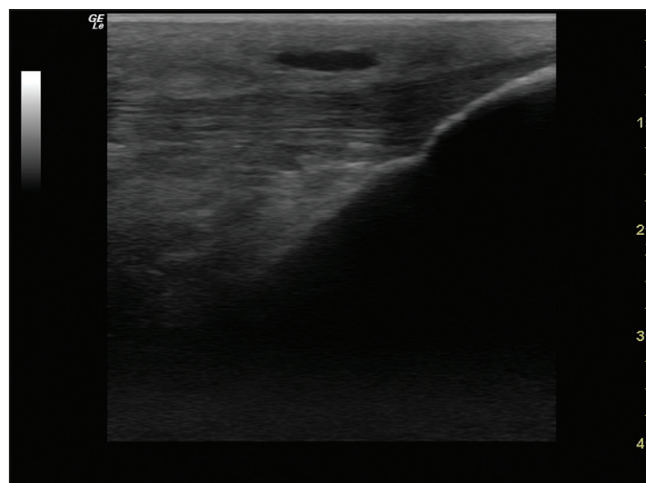
Fibrozna kapsula zgloba

Kao vezivna struktura prikazuje se slično ligamentu, a uz kapsulu se često nalaze i ligamenti tako da ih je ponekad teško razlikovati. Kapsula predstavlja prvi hiperehogeni sloj do zgloba. Kod izljeva u zglobu zglobna kapsula je odvojena slojem tekućine (slika 11) (3,18).

Sinovijalna ovojnica

U zdravom zglobu UZV se ne prikazuje sinovijalna ovojnica jer je tanka. Zadebljana sinovijalna ovojnica zglob-

Slika 9b. Nestanak anizotropije
Figure 9b. Disappearing of anisotropy



uredan prikaz strukture patelarne tetive nakon što je ispitanik kontrahirao kvadriceps i napeo tetivu, nestaje anizotropija

ba ili tetive kod kronične upale prikazuje se kao nekompresibilna hipoehogena struktura, često nepravilnog viloznog oblika uz prisutne znakove vaskularizacije, odnosno prisutan signal na PD-u što ju razlikuje od izljeva u zglobu (slika 12a,12b,12c). Pri PD pregledu potrebno je ispravno podesiti osjetljivost aparata na znakove protoka (tzv. *gain*) te imati "mirnu ruku" kako se ne bi pojavio lažno pozitivan potok i ne pritiskati sondom tkivo kako bi se izbjegao lažno negativan nalaz protoka (2,3,13,14,19-21). Prikazivanjem sinovije razlikujemo eksudativni od proliferativnog sinovitisa, a uz primjenu PD-a možemo pratiti učinkovitost liječenja (negativizacija protoka na PD-u) (20,21).

Hijalina hrskavica

Ona je anehogena i homogena, pravilnih rubova i prati površinu kosti zgloba. Debljina zdrave hrskavi-

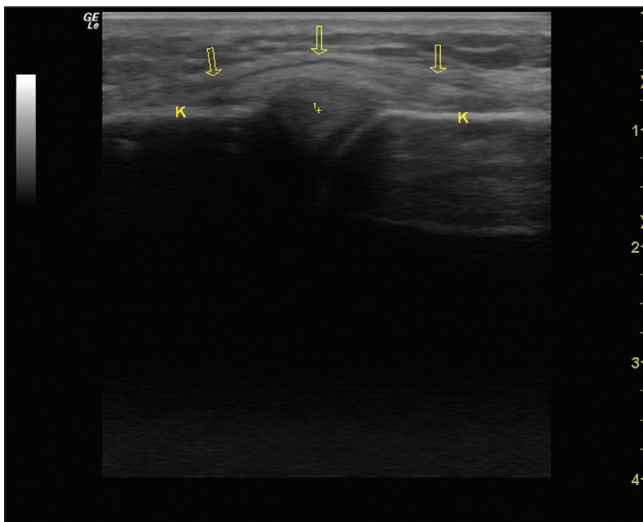
ce ovisi o zglobu koji se pretražuje. U zdravoj hrskavici nema vaskularizacije ili drugih lezija (slika 13).

Ultrazvučnim pregledom nije moguće prikazati cijelu površinu zglobne hrskavice. Pri pregledu važno je sondu postaviti tako da UZV snop upada okomito na površinu hrskavice. Ultrazvuk predstavlja validnu metodu u procjeni debljine zglobne hrskavice. S dobi raste ehogenost, a smanjuje se debljina hrskavice. U upalnim reumatskim bolestima prikazuje se stanjenje i nepravilnost površine hrskavice. U bolestima odlaganja kristala mogu se prikazati hiperehogeni depoziti u hrskavici (2,3,22-26).

Vezivna hrskavica

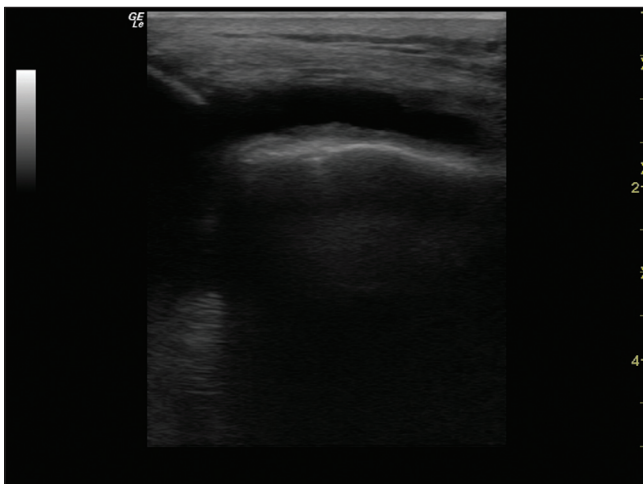
Vezivna hrskavica se za razliku od hijaline prikazuje hiperehogeno. Labrum glenoida tipična je fibrokartilagino-

Slika 10. Uzdužni prikaz medijalnog kolateralnog ligamenta koljena
Figure 10. A longitudinal scan of the medial collateral ligament of the knee

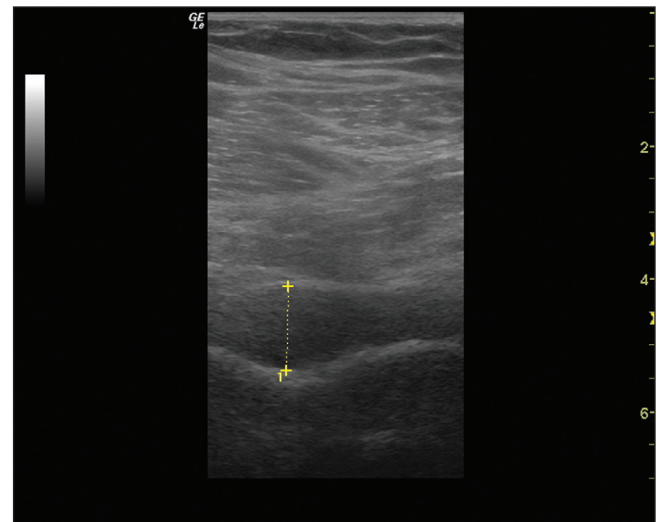


strelice - medijalni kolateralni ligament K - kost
I+ - medijalni menisk K - kost kondila tibije i femura

Slika 12a. Izljevom ispunjen lateralni recesus koljenog zgloba uz zadebljanu sinovijalnu ovojniju - poprečni prikaz
Figure 12a. Effusion and the synovial proliferation in the lateral knee recessus - a transverse scan

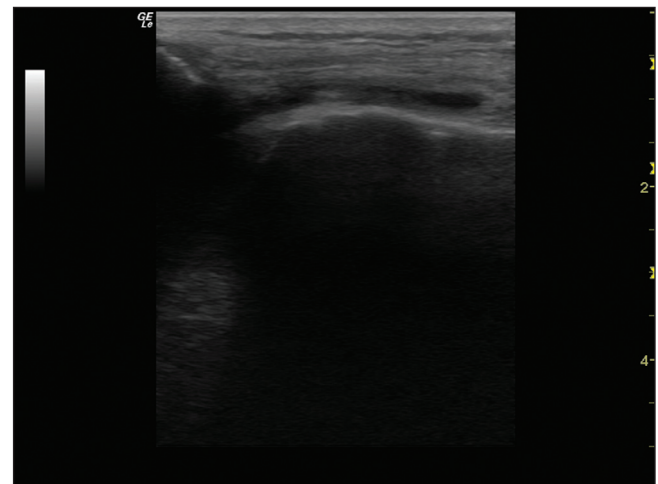


Slika 11. Hipoehogeni izljev u zglobu kuka bolesnice sa septičkim artritisom
Figure 11. A large hypoechoic effusion of the hip joint in a patient with septic arthritis



prikazuje se obilan hipoehogeni izljev u zglobu kuka koji razmiče fibroznu čahuru zgloba od kosti za 12,3 mm (normalno do 1-2 mm)

Slika 12b. Kompresibilni anehogeni sinovijalni izjev u lateralnom recesusu koljena
Figure 12b. Decreased thickness of anechoic effusion in the lateral recess of the knee after compression with the probe



zna struktura triangularnog oblika i UZV prikazuje se kao homogena hiperehoga trokutasta struktura (slika 14).

Kost

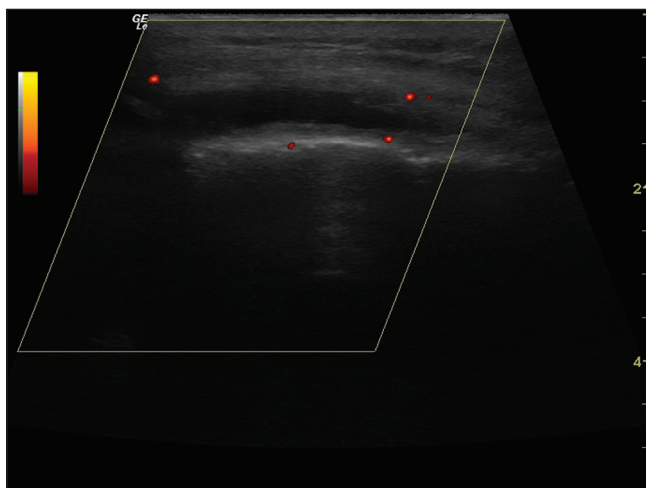
Prikazuje se kao ehogena oštra linija bez prekida u kontinuitetu (slika 1). Kost ne dozvoljava prolazak ultrazvučnim zrakama (one se u manjem dijelu apsorbiraju u površnom sloju kosti, a u većem dijelu reflektiraju od površine kosti) pa se na ekranu prikazuje samo površina kosti kao oštra ehogena linija iza koje nastaje akustična sjena. To je razlog da je kost ograničavajući čimbenik pri ultrazvučnom pregledu jer se strukture smještene iza kosti ne vide ultrazvukom, odnosno nalaze se u području akustične sjene. Erozijska kost vidi se kao jasan prekid u kontinuitetu kosti (slika 15). U reumatoidnom artritisu ukoliko je erozija aktivna, odnosno ukoliko se u njoj nalazi upalni panus onda se unutar erozije prikazuje pozitivan signal protoka na PD (2,3,13,14).

Radi artefakta nazvanog reverberacija ehogena linija površine kosti prikazuje se nekoliko puta ispod stvarne linije površine kosti (slika 16). Navedeni artefakt nastaje radi toga što od kosti reflektirani ultrazvučni snop više puta putuje između kosti i sonde. Sonda odbijeni snop svaki put registrira sa sve većim zakašnjenjem i pogrešno zaključuje da se svaki put radi o sve dublje smještenoj strukturi. Tako se u akustičnoj sjeni nastaloj iza ehogene linije površine kosti vidi nekoliko reverberiranih istovjetnih linija, sve dublje smještenih i sve manjeg intenziteta. Reverberacija se javlja i iza metalnog stranog tijela (npr. igle) (3).

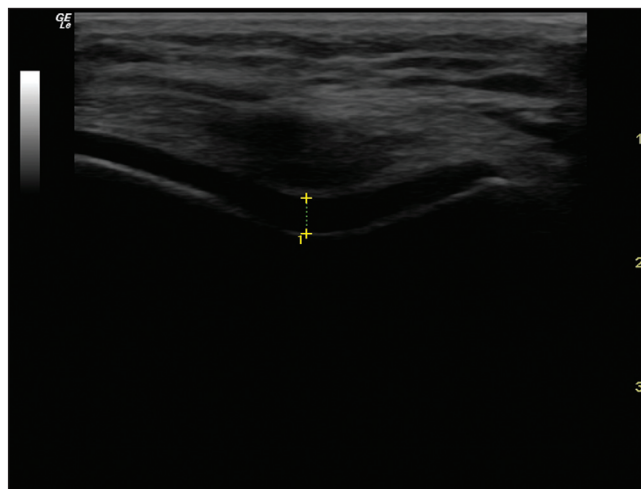
Burza

Burza se najčešće normalno ne prikazuje ultrazvučno. Ako se prikaže normalna burza ima hiperehogeni vezivni zid unutar kojeg se nalazi tek tanki anehogen i homogen sloj tekućine debljine 1-2 mm (3,27,28). Distendirana burza s izljevom iza mehaničke iritacije ili radi upale jasno se prikazuje UZV. Ako je izljev serozan on je u potpunosti anehogen. Kristali urata u distendi-

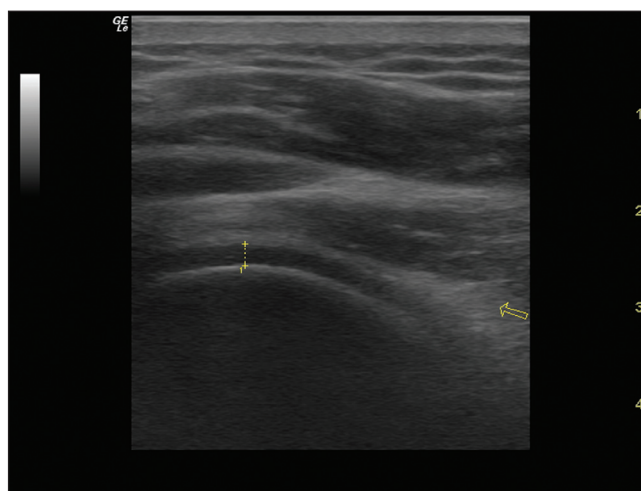
Slika 12c. Lateralni recesus koljenog zgloba uz prikaz protoka krvi na Power Doppleru u sinovijalnoj ovojnici zgloba
Figure 12c. Increased blood flow in the synovium of the lateral recess of the knee detected by power Doppler



Slika 13. Uredna hijalina hrskavica koljenog zgloba
Figure 13. Normal knee hyaline cartilage

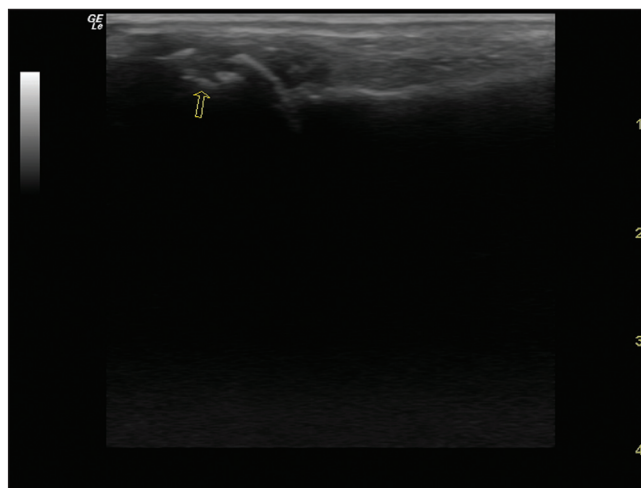


Slika 14. Stražnji recesus humeroskapularnog zgloba s prikazom triangularnog labruma glenoida
Figure 14. Posterior recess of the shoulder joint with hyperechoic labrum

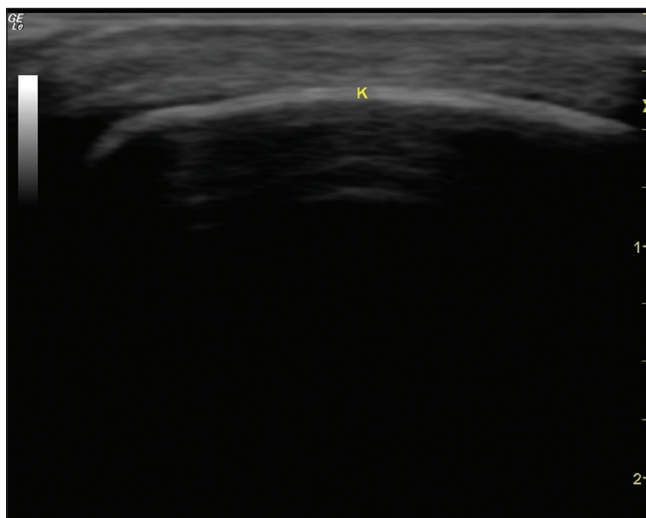


strelica - fibrokartilaginozni labrum glenoida
iscrtkana linija - hijalina hrskavica glave humerusa

Slika 15. Prikaz erozije u glavi metakarpalne kosti bolesnice s reumatoidnim artritisom
Figure 15. Bone erosion of the metacarpal head in a patient with rheumatoid arthritis



Slika 16. Artefakt reverberacije iza prikaza površine kosti patеле
Figure 16. Reverberation artifact posterior to patellar cortex



K - ehogena linija kosti ispod koje se prikazuju
usporedne reverberirane linije koje daju lažni dojam
prikaza strukture ispod površine kosti

Zaključak

Poznavanje anatomije lokomotornog sustava i ultrazvučne semiologije, odnosno memoriranje i prepoznavanje specifične UZV slike pojedinih tkivnih

Literatura

1. Lemaitre L, Matter D. Basic sonographic interpretation. *J Radiol* 2002;83:1877-87.
2. Wakefield RJ, Balint PV, Szkuclarek M. i sur. OMERACT 7 Special Interest Group. Musculoskeletal ultrasound including definitions for ultrasonographic pathology. *J Rheumatol* 2005;32:2485-7.
3. Wakefield RJ, D'Agostino MA. *Essential applications of musculoskeletal ultrasound in rheumatology*. Expert Consult Premium Edition. Philadelphia: EULAR Saunders Elsevier. 2010:370.
4. Ihnatsenka B, Boezaart AP. Ultrasound: Basic understanding and learning the language. *Int J Shoulder Surg* 2010;4:55-62.
5. Tran N, Chow K. Ultrasonography of the elbow. *Semin Musculoskelet Radiol* 2007;11:105-16.
6. Finlay K, Ferri M, Friedman L. Ultrasound of the elbow. *Skeletal Radiol* 2004;33:63-79.
7. Lee MJ, Chow K. Ultrasound of the knee. *Semin Musculoskelet Radiol* 2007;11:137-48.
8. Woodhouse JB, McNally EG. Ultrasound of skeletal muscle injury: an update. *Semin Ultrasound CT MR* 2011;32:91-100.
9. Blankenbaker DG, Tuite MJ. Temporal changes of muscle injury. *Semin Musculoskelet Radiol* 2010;14:176-93.
10. Fornage BD. The case for ultrasound of muscles and tendons. *Semin Musculoskelet Radiol* 2000;4:375-91.
11. Filippucci E, Meenagh G, Delle Sedie A. i sur. Ultrasound imaging for the rheumatologist XII. Ultra-

ranog burzi se karakteristično prikazuju kao sitni točkasi hiperehogeni odjeci. Tekućina u burzi je stlačiva i ne pokazuje znakove protoka na PD (slika 12a,12b,12c). U slučaju inflamirane burze protok se može na PD prikazati rubno u sinovijalnoj membrani burze.

Iza burze ispunjene tekućinom (ili bilo koje druge strukture ispunjene tekućinom kao što je cista, krvna žila, mokraćni mjehur i sl.) javlja se artefakt nazvan *stražnjim pojačanjem odjeka* koji omogućuje bolji prikaz struktura smještenih dublje od tekućinom ispunjene strukture (3,4). Nastaje jer tekućina omogućava lakši prolaz UZV snopa radi niskog stupanja apsorpcije i atenuacije (slika 2a, 7).

Krvne žile

Arterije i vene se prikazuju kao kompresibilne hipo ili anehogene cijevaste (tubularne) strukture. Protok u krvnim žilama može se jasno prikazati na PD-u i time ih razlikovati od cističnih struktura. Arterije usprkos kompresiji pulsiraju dok vene ne. Obično ih prati i živac (3).

strukture, patoloških procesa i artefakata pri UZV pregledu esencijalno je u adekvatnoj interpretaciji ultrazvučne slike.

sound imaging in sports medicine. *Clin Exp Rheumatol* 2007;25:806-9.

12. D'Agostino MA. Ultrasound imaging in spondyloarthropathies. *Best Pract Res Clin Rheumatol* 2010;24:693-700.

13. McNally EG. Ultrasound of the small joints of the hands and feet: current status. *Skeletal Radiol* 2008;37:99-113.

14. Iagnocco A, Epis O, Delle Sedie A. i sur. Ultrasound imaging for the rheumatologist. XVII. Role of colour Doppler and power Doppler. *Clin Exp Rheumatol* 2008;26:759-62.

15. Balint PV, Mandl P, Kane D. All that glistens is not gold - separating artefacts from true Doppler signals in rheumatological ultrasound. *Ann Rheum Dis* 2008;67:141-2.

16. Balint PV, Kane D, Wilson H. i sur. Ultrasonography of enthesal insertions in the lower limb in spondyloarthritis. *Ann Rheum Dis* 2002;61:905-10.

17. Guillodo Y, Varache S, Saraux A. Value of ultrasonography for detecting ligament damage in athletes with chronic ankle instability compared to computed arthrography. *Foot Ankle Spec* 2010;3:331-4.

18. Koski JM. Axillar ultrasound of the glenohumeral joint. *J Rheumatol* 1989;16:664-7.

19. Backhaus M. Ultrasound and structural changes in inflammatory arthritis: synovitis and tenosynovitis. *Ann N Y Acad Sci* 2009;1154:139-51.

20. Smolen JS, Aletaha D. Monitoring rheumatoid arthritis. *Curr Opin Rheumatol* 2011;23:252-8.
21. Saleem B, Brown AK, Keen H. et al. Should imaging be a component of rheumatoid arthritis remission criteria? A comparison between traditional and modified composite remission scores and imaging assessments. *Ann Rheum Dis* 2011;70:792-8.
22. Naredo E, Acebes C, Moller I. et al. Ultrasound validity in the measurement of knee cartilage thickness. *Ann Rheum Dis* 2009;68:1322-27.
23. Hayashi D, Guermazi A, Hunter DJ. Osteoarthritis year 2010 in review: imaging. *Osteoarthritis Cartilage* 2011;19:354-60.
24. Grassi W, Lamanna G, Farina A, Cervini C. Sonographic imaging of normal and osteoarthritic cartilage. *Semin Arthritis Rheum* 1999;28:398-403.
25. Aisen AM, McCune WJ, MacGuire A. et al. Sonographic evaluation of the cartilage of the knee. *Radiology* 1984;153:781-4.
26. Filippucci E, Riveros MG, Georgescu D. et al. Hyaline cartilage involvement in patients with gout and calcium pyrophosphate deposition disease. An ultrasound study. *Osteoarthritis Cartilage* 2009;17:178-81.
27. Van Holsbeeck M, Strouse PJ. Sonography of the shoulder: evaluation of the subacromial-subdeltoid bursa. *AJR* 1993;160:561-4.
28. Lew HL, Chen CPC, Wang TG, Chew KTL. Introduction to musculoskeletal diagnostic ultrasound. Examination of the upper limb. *Am J Phys Med Rehabil* 2007;86:310-21.