

Klinika za očne bolesti
Klinički bolnički centar Zagreb ♦ Kišpatićeva 12 ♦ 10000 Zagreb

OKO U REUMATSKIM BOLESTIMA EYE IN RHEUMATIC DISEASES

Nenad Vukojević

Sažetak

Upalne očne bolesti često su dio kliničke slike brojnih sustavnih reumatskih poremećaja. Štoviše, pojava očne bolesti može prethoditi drugim manifestacijama reumatskog poremećaja i biti prvi znak sustavne bolesti. Kod već poznate reumatske bolesti, očna upa-

la može biti pokazatelj stupnja sustavnog poremećaja. Stoga multidisciplinarni pristup, pravovremena i točna dijagnoza, te odgovarajuća terapija ovih očnih upalnih bolesti omogućavaju očuvanje vidne funkcije, poboljšanje zdravlja i spašavanje života bolesnika.

Ključne riječi

upalne očne bolesti, sustavni reumatski poremećaj, multidisciplinarni pristup

Summary

Ocular inflammatory diseases are frequently a part of clinical features of numerous systemic rheumatic disorders. Furthermore, appearance of ophthalmic disease can precede the other manifestation of rheumatic disorders and can be the first sign of systemic disease. At the already known rheumatic disease, ocu-

lar inflammation may demonstrate the grade of systemic disorder. Therefore multidisciplinary approaches, timely and correct diagnosis, as well as appropriate therapy these ocular inflammatory conditions enable visual function protection, health improvement and life saving.

Keywords

ocular inflammatory diseases, systemic rheumatic disorder, multidisciplinary approaches

Uvod

Kada govorimo o oftalmološkim manifestacijama reumatskih bolesti potrebno je prisjetiti se da struktura oka kao što su bjeloočnica, stroma i endotel rožnice, vaskularij, prednji dio šarenice, cilijarni mišić i veći dio cilijarnog tijela, staklovina i vanjski očni mišići imaju isto mezodermalno podrijetlo kao i potporno i vezivno tkivo koje je zahvaćeno u sklopu reumatskih bolesti (1). Stoga su upalne bolesti oka vrlo često dio kliničke slike multisustavnog reumatskog poremećaja. Štoviše, pojava očne bolesti može prethoditi sustavnim manifestacijama bolesti te može pomoći u ranoj, a i konačnoj dijagnozi

poremećaja. Najčešće očne manifestacije u reumatskim bolestima su upala srednje očne ovojnice (uveitis), upala bjeloočnice (skleritis i episkleritis), vaskularne bolesti mrežnice, upala rožnice (keratitis), sindrom suhog oka, bolest vidnog živca i orbitalna upalna bolest. Pravovremena i točna dijagnoza ovih upalnih bolesti oka omogućava očuvanje vidne funkcije, poboljšanje zdravlja, a nerijetko i spašavanje života bolesnika.

Osim upale očnih struktura, vidnu funkciju mogu ugroziti i lijekovi koji se koriste u liječenju reumatskih bolesti.

Upala srednje očne ovojnice (uveitis)

Srednja očna ovojnica (uvea, tunica vasculosa bulbi) jako je vaskularizirani i gusto pigmentirani dio oka sastavljen od šarenice (iris), zrakastoga tijela (corpus ciliare) i žilnice (chorioidea).

Upale srednje očne ovojnice zovu se jednim imenom uveitisi. To je skupina, za vidnu funkciju, opasnih

upalnih bolesti primarno lokaliziranih u uvealnom traktu ali sa čestim zahvaćanjem i drugih dijelova oka kao što su mrežnica, staklovina i prednja očna sobica. Ovisno o lokalizaciji upalnog procesa uveitise anatomski dijelimo na: **prednji uveitis (uveitis anterior)** - upalom je zahvaćena šarenica (iritis) ili prednji dio cilijarnog tijela

(cyclitis). U kliničkoj praksi uz termin prednji uveitis najčešće se koristi izraz iridociklitis jer zbog bliskih anatomskih odnosa upala najčešće zahvati oba dijela prednje uveje. Pri iridociklitisu često se nađe i upalna eksudacija u prednji dio staklovine; **intermedijarni uveitis (uveitis intermedialis)** - upalom je zahvaćen ravni dio (pars plana) cilijarnog tijela, staklovina i periferija mrežnice (vaskulitis); **stražnji uveitis (uveitis posterior, chorioiditis)** - upalnim procesom je zahvaćena žilnica i vrlo često mrežnica (chorioretinitis); **panuveitis** - upala cijelog uvealnog trakta (2) (slika 1).

Prednji uveitis

Pojava prednjeg uveitisa može biti nagla ili postupna te klinički tijek može biti limitiran (trajanje < od 3 mjeseca) ili perzistentan (trajanje > od 3 mjeseca). Prednji kronični uveitisi često su asimptomatski.

Prema suvremenim spoznajama mnogi su prednji uveitisi rezultat imunoloških zbivanja a neki su i autoimunog uzroka. Neki prednji uveitisi su se izdvojili u zasebne kliničke entitete a neki se pojavljuju uz druga određena stanja u organizmu kao što su infektivni uzroci ili sarkoidoza.

Međutim, najveći broj iridociklitis vezan je za pozitivan HLA-B27 genotip. Bolest se najčešće javlja u mlađoj životnoj dobi (< 40 godina) kao akutni jednostrani negranulomski iridociklitis koji se manifestira s crvenilom oka, bolom i svjetloplahošću. Oko polovice oboljelih s jednostranim akutnim prednjim uveitisom ima pozitivan HLA-B27 genotip (3,4,5,6).

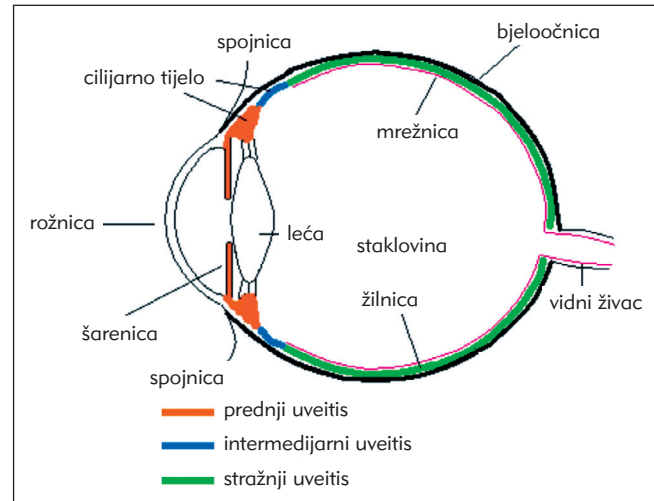
Klinički znakovi bolesti su miješana injekcija, zbog proboja prednje hematookularne barijere vide se upalne stanice u prednjoj očnoj sobici (Tyndallov fenomen), sitni precipitati na endotelu rožnice, proteinska eksudacija ("flare"), a ponekad je celularna infiltracija jako izražena da izazove i taloženje upalnih stanica u prednjoj očnoj sobici što se naziva hipopion. Često se akutni prednji uveitis komplicira pojavom stražnjih priraslica - između zjeničnog ruba šarenice i prednje lećne površine (slike 2 i 3). Priraslice nastaju zbog bliskog kontakta spomenutih struktura za vrijeme akutne inflamacije kada je zjenica uska. Ako su priraslice obuhvatile zjenični rub cijelom cirkumferancijom onda je onemogućeno protjecanje očne vodice iz stražnje u prednju očnu sobicu uz izbočenje periferne šarenice prema prednjoj sobici što može voditi do povećanja intraokularnog tlaka i pojave sekundarnog glaukoma. Do pojave sekundarnog glaukoma u akutnom prednjem uveitisu mogu dovesti i prednje periferne priraslice koje nastaju zbog srašćavanja korijena šarenice s rožnicom u iridokornealnom kutu.

Akutni HLA-B27+ uveitis može se javiti kao samostalna bolest a vrlo često je udružen sa seronegativnim spondiloartropatijama kao što su ankilozantni spondilitis, reaktivni artritis uključujući i Reiterov sindrom, psorijatični artritis i artritis s upalnim bolestima crije-

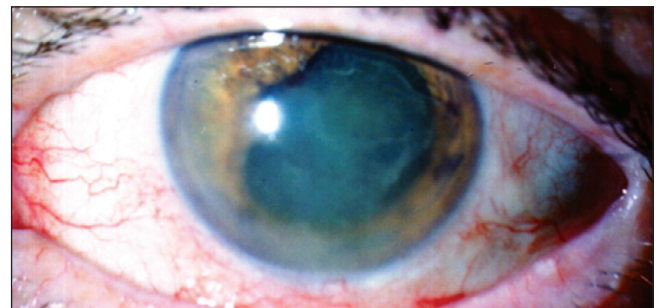
va - Mb. Crohn i ulcerozni kolitis. Otprilike 60%-70% oboljelih od akutnog prednjeg uveitisa ima dijagnozu seronegativne spondiloartropatije.

Ranije studije su pokazivale da otprilike četvrtina oboljelih od HLA-B27+ prednjeg uveitisa ima znakove ankilozantnog spondilitisa (9). Međutim u nekim populacijama učestalost ankilozantnog spondilitisa kod

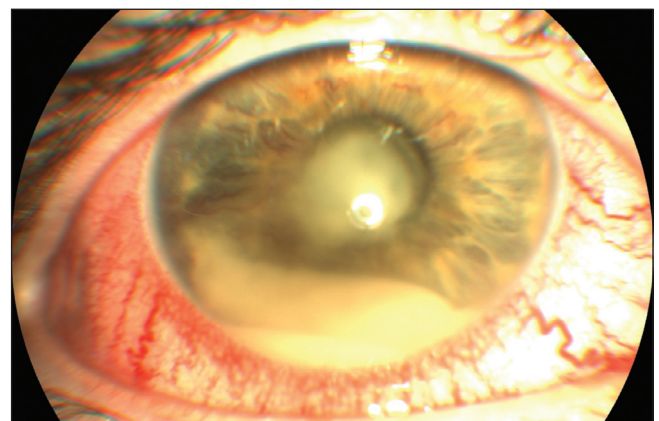
Slika 1. Shema anatomske podjele uveitisa
Figure 1. Anatomic classification of uveitis



Slika 2. Prednji uveitis s fibrinskom eksudacijom u prednjoj očnoj sobici, precipitatima i stražnjim sinehijama
Figure 2. Anterior uveitis with fibrin exudation in anterior ocular chamber, precipitates and posterior synechiae



Slika 3. Akutni prednji uveitis s hipopionom u sklopu ankilozantnog spondilitisa
Figure 3. Acute anterior uveitis with hypopyon in ankylosing spondylitis



oboljelih od prednjeg HLA-B27+ uveitisa se kreće i više od 40% (5,10).

U bolesnika s Reiterovim sindromom akutni prednji uveitis može se javiti u bilo kojem stadiju bolesti i ima kliničke karakteristike tipičnog HLA-B27+ uveitisa. Uz uveitis kod ovih bolesnika se može javiti i konjunktivitis a rjeđe numularni keratitis i skleritis (11,12). Uveitis se gotovo redovito javlja kod dugotrajne bolesti, a po nekim autorima i kod oko 90% oboljelih. Osim prednjeg, uveitis kod reiterovog sindroma može se manifestirati i kao intermedijarni i stražnji uveitis (13,14).

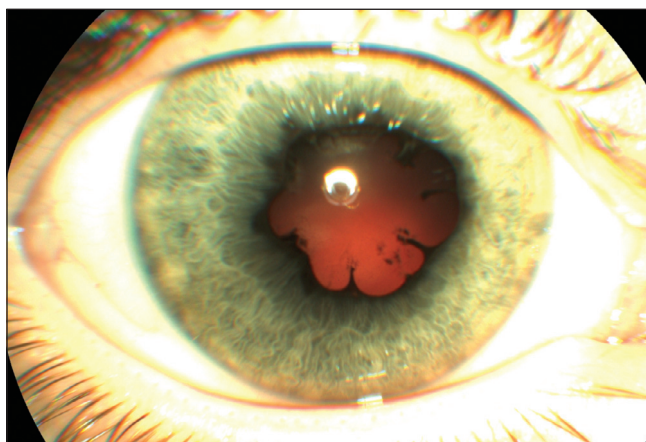Oko 5-10% bolesnika s psorijatičnim artritisom boluje i od uveitisa. Ako je pridružen HLA-B27+ genotip kod tih bolesnika, onda mogućnost da dobiju uveitis raste i do 30%. Uveitis ima tendenciju da se javlja obostrano i u različitim kliničkim manifestacijama (11,15).

Upalne bolesti crijeva, točnije Crohnova bolest i ulcerozni kolitis, mogu se naći kod 2% bolesnika s uveitisom (16). Osobito veći rizik imaju oboljeli koji uz upalu crijeva imaju pridruženu spondiloartropatiju te kod njih raste rizik od nastanka uveitisa. Oko 50% oboljelih od

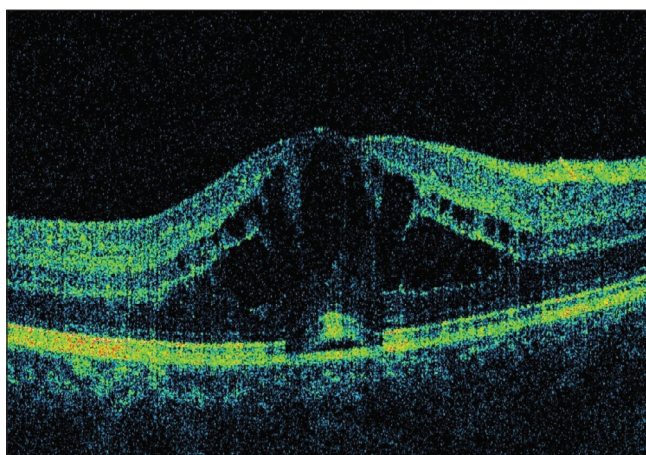
ove bolesti s pozitivnim HLA-B27 antigenom dobiju tipični jednostrani akutni serofibrinozni prednji uveitis. S druge strane HLA-B27 negativni bolesnici s ovom bolesti imaju tendenciju da dobiju kronični obostrani uveitis, ponekad skleritis i retinalni vaskulitis (11,17).

Kronični prednji uveitis u sklopu reumatske bolesti najčešće se javlja uz juvenilni idiopatski artritis. Bolest je obično obostrana (70%), negranulomska i javlja se bez crvenila oka, tipičnog simptoma prednjih uveitisa. Obično se upala otkriva pri rutinskom pregledu zbog osnovne dijagnoze. Prevalencija kroničnog prednjeg uveitisa kod oboljelih od idiopatskog juvenilnog artritisa kreće se od 9 do 20% (11,18,19,20). Rizični čimbenici za pojavu kroničnog prednjeg uveitisa su pozitivna ANA te oligoartikularni oblik kroničnog juvenilnog artritisa. 20%-30% djece s oligoartikularnim oblikom bolesti razvije kronični prednji uveitis (21).

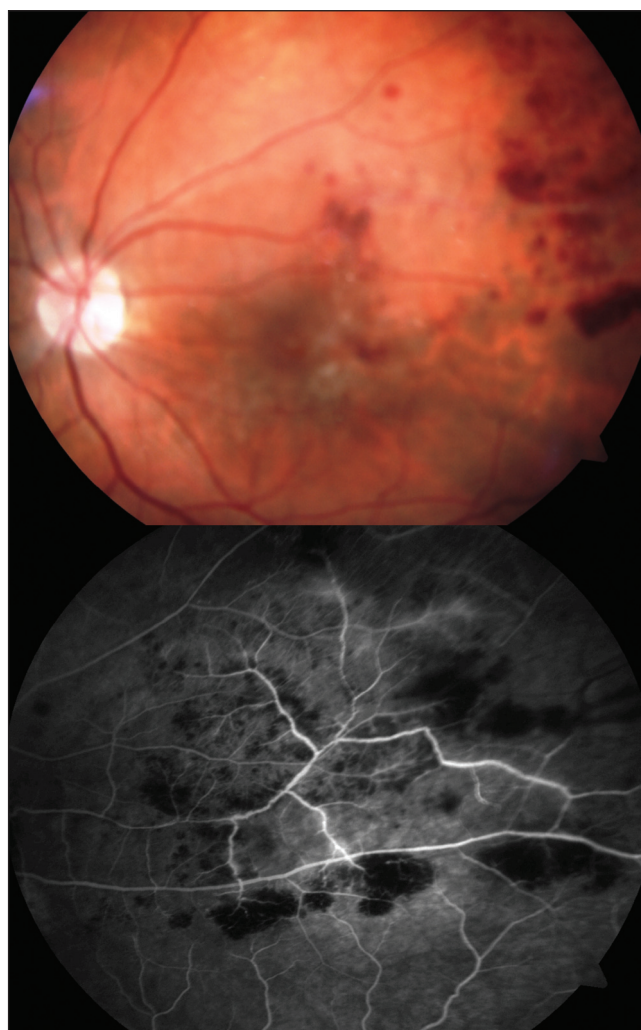Slika 4. Kronični prednji uveitis sa stražnjim priraslicama u sklopu JIA
Figure 4. Chronic anterior uveitis with posterior adhesions in JIA



Slika 5. Cistoidni edem žute pjege kao komplikacija uveitisa
Figure 5. Cystoid macular edema as a complication of uveitis



Slika 6. Fotografija u boji i fluoresceinska angiografija vaskulitisa mrežnice kod Behçetove bolesti s krvarenjima i edemom mrežnice - vidljivo propuštanje kontrasta iz upalom zahvaćenih žilica mrežnice
Figure 6. Color photography and fluorescein angiography of retinal vasculitis in Behçet's disease with s hemorrhages and retinal edema - visible contrast leakage from inflammation-affected retinal capillaries



Kod HLA-B27+ bolesnika s pozitivnim ANA i kriterijima za kronični juvenilni artritis javlja se rekurentni jednostrani prednji uveitis i nije potpuno jasno da li se radi o podtipu ili dvije različite bolesti (21,22).

Kod otprilike 25-30% oboljele djece upala je intenzivna s čestim komplikacijama kao što su stražnje priraslice, trakasta keratopatija, komplicirana mrena, sekundarni glaukom, cistoidni edem žute pjege, zamućenja staklovine a nerijetko i ftiza očne jabučice (slike 4 i 5). Iako je nekada sljepoća bila česta kod ovakvih bolesnika (15-30%), ranija detekcija bolesti, nove terapijske mogućnosti i adekvatna kirurška skrb bitno su smanjili nepovoljni ishod bolesti. Unatoč tome značajan broj oboljelih ima trajno smanjenje vidne funkcije (21,23).

S obzirom na asimptomatske karakteristike bolesti, dobra edukacija roditelja i periodični oftalmološki pregledi neophodni su za pravovremenu detekciju bolesti i prevenciju oštećenja vidne funkcije kod oboljele djece.

Uveitis može biti i prva manifestacija Behçetove bolesti. Obično je obostran, nalčešće prednji uveitis s ili bez hipopiona, nešto manje često intermedijarni a može se javiti i kao stražnji uveitis s vaskulitisom mrežnice.

Uveitis, svih lokalizacija, u kombinaciji s poliartropatijom i mialgijama može se javiti kod sarkoidoze ali je tada granulomatozan sa specifičnim znakovima bolesti kao što su Koepeovi i Busaca čvorići na šarenici, te tipični vaskulitis mrežnice (11).

Liječenje uveitisa

Budući da su uveitisi u sklopu reumatske bolesti najčešće kronični i progresivni, liječenje mora biti usmjereno na očuvanje vidne funkcije smanjenje simptoma i liječenje sustavne bolesti. Liječenje je lokalno i sustavno.

Lokalno liječenje se provodi topičkom aplikacijom kortikosteroidnih pripravaka i frekvencija aplikacije ovisi o intenzitetu inflamacije. Topički kortikosteroidni pripravci dobro prolaze u prednji dio oka te se iznimno korisni kod prednjih uveitisa. Kod prednjeg uveitisa neophodni su i topički parasimpatikolitički pripravci, atropin ili bolje sintetski kratkotrajni parasimpatikolitički (npr. tropikamid) koji trgaju već nastale stražnje pri-

raslice te preveniraju nastanak novih, imobiliziraju zječni sfinkter i cilijarni mišić te na taj način smanjuju bol u akutnoj upali.

U liječenju uveitisa, osobito onih vezanih za reumatsku bolest korisite se i sustavni nesteroidni antireumatici dok nema dokaza da topička primjena istih lijekova ima značajan učinak na supresiju inflamacije kod ove bolesti (24).

Kod intermedijarnih i stražnjih uveitisa korist od topičkih kortikosteroida je značajno manja te se apliciraju u obliku subkonjunktivalnih, subtenonijalnih ili retrobulbarnih injekcija. Posebno mjesto u terapiji uveitisa imaju intravitrealne injekcije kortikosteroida, osobito triamcinolon acetonida te spirootpuštajućih kortikosteroidnih intravitrealnih implanta. S vrlo malom količinom lijeka postiže se izuzetno visoka koncentracija na adekvatnom mjestu te se na taj način mogu izbjeći sustavne komplikacije kortikosteroidne terapije.

U bolesnika koji ne prihvaćaju ove injekcije te u težoj formi obostranog uveitisa s oštećenjem vidne funkcije ili prijetnjom za vidnu funkciju, ordinira se sustavna kortikosteroidna terapija u dozi 1-1,5 mg prednizona/kgTT/dnevno, s postupnim snižavanjem doze dok se ne postigne kontrola upale. Da bi se izbjegle sustavne komplikacije kortikosteroidne terapije, kada je ona kontraindicirana ili nije dovoljna, uvode se imunosupresivi i imunomodulatori da bi se postigla i održala kontrola inflamacije. Najčešće se koriste metotreksat, ciklosporin A, azatioprin i mikofenolat mofetil.

U novije vrijeme biološka terapija, u prvom redu TNF- α inhibitori kao što su infliksimab, adalimumab, etanercept te interferon α i daclizumab i još neki lijekovi pokazuju efikasnost i sigurnost u terapiji endogenih uveitisa rezistentnih na ostale imunosupresive (25,26,27).

No ima naznaka da neki anti-TNF- α inhibitori mogu biti i promotori intraokularne inflamacije te mogu dovesti do egzacerbacije uveitisa (28).

Komplikacije uveitisa kao što su trakasta keratopatija, komplicirana mrena, zamućenja staklovine, cikličke membrane, odignuće mrežnice liječe se kirurški uz adekvatnu medikamentoznu perioperativnu skrb.

Vaskulitis mrežnice

Termin vaskulitis mrežnice definira inflamaciju i okluziju krvnih žila mrežnice uz pridruženu intraokularnu inflamaciju. Ova bolest može biti dio kliničke slike sustavnog vaskulitisa, a može se javiti kao izolirana bolest mrežnice oka. Upalom mogu biti zahvaćene arterije, vene i kapilare što često rezultira oštećenjem mrežnice i gubitkom vidne funkcije. Izvršna dijagnostička metoda za detekciju vaskulitisa mrežnice je fluoresceinska angiografija koja nam otkriva i minimalne znakove inflamacije krvnih žila mrežnice pa i kad nema kliničkih simptoma.

Od sustavnih vaskulitisa manifestacije na mrežnici najčešće ima Behçetova bolest. Uz prednji uveitis čest je i stražnji uveitis s retinalnim arteriolitisom, flebitisom, krvarenjima i edemom mrežnice (slika 6). Fluoresceinska angiografija otkriva okluzivni arteriolitis, ishemiju mrežnice te rijeđu pojavu neovaskularizacije mrežnice i optičkog diska (5% oboljelih). Bolest bez adekvatne terapije obično završi ablacijom mrežnice, rubeozom šarenice, sekundarnim glaukomom, atrofijom vidnog živca te sljepoćom (11). U liječenju Behçetove bolesti koristi se sustavna terapija kortikosteroidima, imunosu-

presivima (azatioprin, ciklosporin A), TNF- α inhibitorima. Dobre rezultate u kontroli bolesti dala je terapija infliksimabom (29). Međutim, najpovoljniji odgovor i najdulje remisije bolesti čini se da daje terapija interferonom α (30).

Mikrovaskularna vazookluzivna bolest na mrežnici, prvenstveno okluzija arteriola i kapilara javlja se u sustavnom lupusu eritematodesu. Na mrežnici se vide infarkti sloja živčanih niti ("cotton wool" mrlje), atenuacija arterija i edem mrežnice (slika 7). Osobito je jako izražena vazookluzivna retinopatija uz gubitak vida u kombinaciji s teškom bolesti CNS-a i bubrega. Nasuprot odsustvu inflamacije na mrežnici, inflamacija žilnice može biti značajno izražena i dovesti do eksudativne ablacije mrežnice s gubitkom vidne funkcije

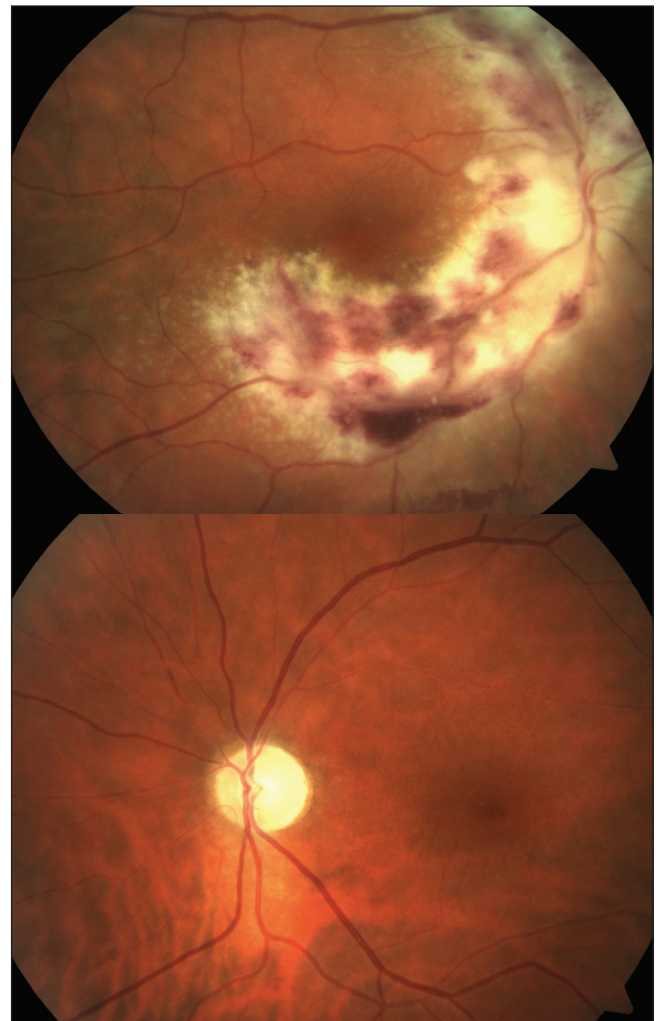U liječenju ove bolesti koriste se NSAID, hidrokortikoidi, antikoagulant, imunosupresivi (azatioprin i ciklofosfamid) a u novije vrijeme neki autori nalaze izvrsnu kontrolu bolesti rituksimabom (31,32).

Nekoliko istraživanja provedenih fluoresceinskom angiografijom nalaze 15-18% vaskulitisa mrežnice kod oboljelih od reumatoidnog artritisa. Iako bolesnici nisu imali simptome oftalmološke bolesti autori sugeriraju da bi retinalni vaskulitis trebao biti uvršten u listu komorbiditeta reumatoidnog artritisa (33,34,35).

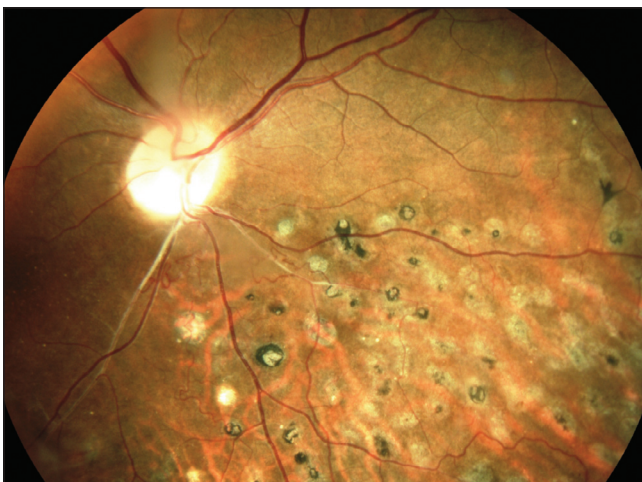Retinalni vaskulitis se može javiti i kao dio kliničke slike sustavnog vaskulitisa kod gigantocelularnog arteritisa, Wegenerove granulomatoze, nodoznog poliartritisa i Takayasu arteritisa (slika 8).

Retinalni vaskulitis se može javiti i kao dio kliničke slike sustavnog vaskulitisa kod gigantocelularnog arteritisa, Wegenerove granulomatoze, nodoznog poliartritisa i Takayasu arteritisa (slika 8).

Slika 8. Wegenerova granulomatoza mrežnice s vaskulitisom desnog oka i atrofijom optičkog diska nakon okluzije središnje arterije mrežnice lijevog oka
Figure 8. Wegener's granulomatosis of retina with right eye vasculitis and optic disc atrophy after central retinal artery occlusion in the left eye



Slika 7. Okluzivni vaskulitis mrežnice u SLE, stanje nakon laser fotokoagulacije
Figure 7. Occlusive retinal vasculitis in SLE, condition after laser photocoagulation



Upala bjeloočnice (skleritis i episkleritis)

Upale bjeloočnice su podjeljene u episkleritis i skleritis. Klinički razlikovati episkleritis od skleritisa je vrlo važno jer se radi o dva potpuno različita entiteta, s različitim tijekom i komplikacijama.

Episkleritis je bolest koja je karakterizirana inflamacijom rahlog tkiva između bjeloočnice i spojnice. Razlikujemo difuzni i nodularni oblik episkleritisa. To je blaga samoograničavajuća bolest karakterizirana s osjećajem nelagode i crvenilom oka. Često se javlja uz reumatoidni artritis, SLE i seronegativne spondiloartropatije.

Dobro reagira na lokalnu terapiju kortikosteroidima, a kod težeg oblika sustavno NSAID.

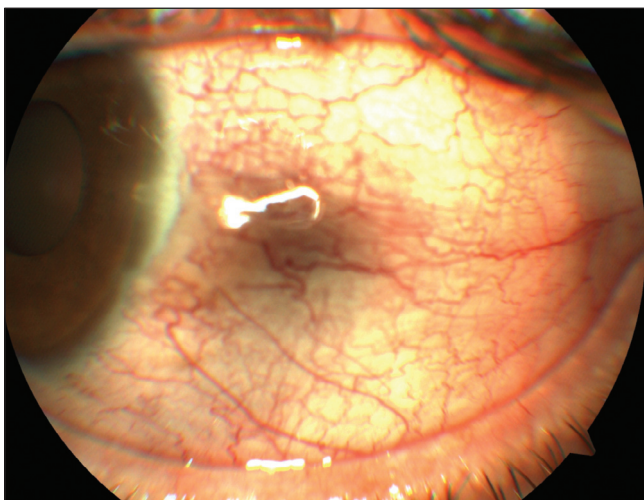
Nasuprot episkleritisu, skleritis je kronična, bolna i često devastirajuća upala bjeloočnice karakterizirana s oteklinom, celularnom infiltracijom bjeloočnice i rahlog tkiva iznad nje i s čestom intraokularnom inflacijom. Skleritis klasificiramo u prednji i stražnji, koji je vrlo rijedak (2-3%). Prednji skleritis može biti difuzni, nodularni i nekrotizirajući (s i bez inflamacije) (slika 9).

Kada je nekrotizirajući skleritis bez izražene inflamacije zove se skleromalacija perforans. Nekrotizirajući

rajući skleritis često je popraćen uveitisom (42%) i perifernim ulceracijama rožnice (13-14%), te glaukomom i mrenom. 57% oboljelih od skleritisa ima neku drugu sustavnu bolest, a 48% oboljelih boluje od autoimune sistavne bolesti vezivnog tkiva (36).

Skleritis je vrlo često dio kliničke slike autoimunih sustavnih bolesti i može ponekad biti prvi znak te bolesti. To su reumatoidni artritis, SLE, spondiloartropatije, relapsirajući polihondritis, Wegenerova granulomatoza, nodozni poliarteritis i gigantocelularni arteritis. Ostali uzroci skleritisa mogu biti tuberkuloza, lues, herpes zoster i Lyme boreliozna i ostale bakterijske infekcije (37).

Slika 9. Nodularni prednji skleritis
Figure 9. Nodular anterior scleritis



Bolest vidnog živca

U sklopu reumatske bolesti, posebno sustavnih vaskulitisa, mogu nastati bolesti vidnog živca obično u obliku ishemijske neurooptikopatije i optičkog neuritisa.

Optički neuritis je upala intrabulbarnog ili retrobulbarnog dijela vidnog živca karakterizirana s gubitkom vidne oštine, poremećajem percepcije boja i retrobulbarnom boli, osobito pri pokretima oka. Poremećaj vidne funkcije je posljedica demijelinizacije vidnog živca i kod većine bolesnika dolazi do oporavka vidne funkcije. Iako je optički neuritis uglavnom povezan s multiplom sklerozom, može se javiti i u sklopu SLE (43). Značajan broj radova opisuje pojavu optičkog neuromijelitisa i optičke neuropatije u sklopu Sjögrenovog sindroma mada pravi mehanizam bolesti nije potpuno poznat (44,45,46,47).

Bolesti rožnice

Manifestacije reumatskih bolesti na rožnici javljaju se u obliku inflamacije rožnice (keratitis) i obliku sindrom suhog oka (keratoconjunctivitis sicca).

Upala rožnice se manifestira kao periferni ulcerativni keratitis i kao intersticijski keratitis.

Bolesnici s perifernim ulcerativnim keratitisom obično imaju smanjenu vidnu oštrinu, suženje, iritaciju

Nekrotizirajući skleritis se češće javlja u starijoj životnoj dobi kod oboljelih od reumatoidnog artritisa i obično je obostran. Značajno je agresivniji i uz gubitak vidne funkcije nego skleritis bez sustavne bolesti (38).

Okolo dvije trećine oboljelih od skleromalacije perforans ima pridruženu sustavnu bolest, najčešće reumatoidni artritis.

Bolesnici sa skleritisom u sklopu kod Wegenerove granulomatoze imaju oko 80% nekrotizirajući skleritis, često s marginalnim ulkusom rožnice, s istim postotkom gubitka vidne funkcije. Dok je učestalost nekrotizirajućeg oblika skleritisa u sklopu SLE značano manja, a kod spondiloartropatija iznosi 8% (39).

Upala bjeloočnice je najčešća oftalmološka manifestacija relapsirajućeg polihondritisa, a opisana je i u sklopu ankilozantnog spondilitisa. Uz Crohnovu bolest i ulcerozni kolitis skleritis se javlja u 3-4% oboljelih (40).

Difuzni i nodularni skleritis se liječi NSAID kao inicijalnom terapijom, a ako nije dovoljna ta terapija, te kod sustavnog vaskulitisa i kod nekrotizirajućeg skleritisa, uvode se sustavno farmakološke doze kortikosteroida i imunosupresivi, ciklofosamid kao prvi lijek izbora, metotreksat, ciklosporin A, azatioprin, mikofenolat mofetil. Dobri rezultati postignuti su s inhibitorima TNF- α i rituksimabom (41,42). Lokalno liječenje periokularnim injekcijama kortikosteroida je kontraindicirano, osobito kod nekrotizirajućeg skleritisa.

Za razliku od optičkog neuritisa, ishemijska neurooptikopatija je karakterizirana s bezbolnim gubitkom vidne oštine, poremećajem kolornog vida i altitudinalnim ispadom u vidnom polju. Optički disk može biti edematozan u prednjoj ishemijskoj neurooptikopatiji ili u početku normalnog izgleda u stražnjoj neurooptikopatiji. U kasnijoj fazi postaje atrofičan i blijed. Oštećenje vidne funkcije je trajno, mada ponekad dolazi do parcijalnog oporavka vidne funkcije i to nakon intravenskih pulsniha doza kortikosteroida. Ishemijska neurooptikopatija najčešće se javlja u sklopu gigantocelularnog arteritisa (48).

Mada rjeđe, neurooptikopatija se može javiti i u SLE i Behçetovu bolest (49,50).

i često bolno oko. Pregledom se nađe paralimbalni defekt tkiva rožnice, stanjenje rožnice uz infiltraciju upalnim stanicama. Ako se ne liječi onda bolest progredira i može dovesti do spontane perforacije s intraokularnom inflamacijom. Može se javiti uz skleritis (sklerokeratitis) što se često dešava u Wegenerovoj granulomatozi. Periferni ulcerativni keratitis se javlja uz reumatoidni artritis,

Wegenerovu granulomatozu, SLE, nodozni poliarteritis, sistemnu sklerozu, upalne bolesti crijeva i gigantocelularni arteritis. Od ostalih uzroka tu su sarkoidoza, infekcije, metabolički i nutritivni poremećaji (51,52,53,54). Terapija je medikamentozna u smjeru liječenja osnovne bolesti imunosupresivima (ciklofosamid) i inhibitori TNF- α te lokalna kirurška terapija (55,56).

Intersticijski keratitis je karakteriziran s inflamacijom i vaskularizacijom strome rožnice. Javlja se često u sklopu Coganovog sindroma, te uz reumatoidni artritis, Wegenerovu granulomatozu i nodozni poliarteritis. Međutim najčešće je posljedica imunog odgovora na infektivne uzroke (sifilis, tuberkuloza, Lymova bolest, virusne infekcije...). Za razliku od perifernog ulcerativnog keratitisa, intersticijski keratitis dobro reagira na topičku terapiju kortikosteroidima. Navodi se dobra supresija bolesti inhibitorima TNF- α kod Coganovog sindroma (57,58,59).

Sindrom suhog oka se manifestira s osjećajem suhoće površine oka, iritacije, osjećaja stranog tijela, svjetloplahošću. Suho oko ima smanjenu sekreciju suza, crvenilo spojnice, točkaste lezije epitela rožnice, filamentozni sekret, sklono je infekcijama, a u težim slučajevima javljaju se ulkusi i vaskularizacija rožnice. Suho oko najčešće se javlja kod žena u menopauzi zbog hormonskih promjena, a često je u regijama s onečišćenjem okoliša.

Smatra se da je suzna žlijezda zajedno s površinom oka usklađena funkcionalna cjelina i poremećaj se može javiti zbog raznih uzroka (36). Jedan način nastanka je poremećaj u suznom filmu koji prebrzo puca te nastaje hiperevaporativna suhoća oka. To se često dešava u deficijenciji A vitamina, pod djelovanjem nekih lijekova (kontraceptivi) ili utjecajem čimbenika u okolini. Drugi je razlog smanjenje produkcije suze. Vrlo je često komplikacija autoimunih bolesti kao što su Sjögrenov sindrom, reumatoidni artritis, SLE, sklerodermija, kada nastaje destrukcija ili atrofija suznih žlijezda.

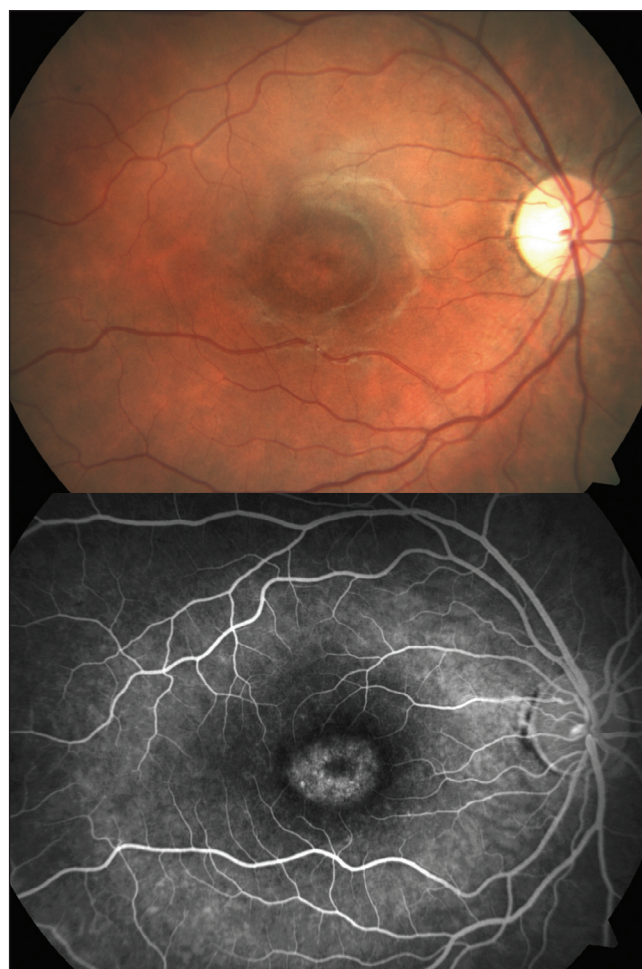Dijagnoza se uspostavlja Shirmerovim testom koji pokazuje smanjenu sekreciju suza (manje od 5 mm kroz 5 min. na anesteziranom oku). Ostali testovi su pucanje suznog filma, testovi bojanja rožnice vitalnim bojama (bengal crvenilo i fluorescein) i impresijska citologija.

Suho oko se redovito javlja i u primarnom (sustavna bolest vezivnog tkiva nije pridružena) i u sekundarnom Sjögrenovu sindromu (dokazana pridružena bolest

vezivnog tkiva). Tako kod reumatoidnog artritisa učestalost sekundarnog Sjögrenova sindroma varira od 17 do 23% a kod SLE oko 8-10% oboljelih (60,61,62,63).

Liječenje suhog oka sastoji se o nadomještanju preparatima umjetnih suza, liječenjem superinfekcija, okluzijom suznih kanalića. Dobre rezultate kod Sjögrenovog sindroma daje topička primjena ciklosporina i pilokarpina. U sekundarnom Sjögrenovom sindromu potrebno je liječiti sustavnu bolest, a kod primarnog Sjögrenovog sindroma upitno je povoljno djelovanje imunosupresiva i anti-TNF- α terapije, a čini se da hidriksiklorokin i rituksimab imaju povoljno djelovanje (64,65,66,67).

Slika 10. Fotografija u boji i fluoresceinska angiografija toksične klorokinske makulopatije
Figure 10. Color photography and fluorescein angiography of toxic chloroquine maculopathy



Orbitalna bolest

Manifestacije reumatske bolesti u orbiti javljaju se u obliku primarne upale (pseudotumor), upale vanjskih očnih mišića ili sekundarne upale koja se najčešće širi iz paranazalnih sinusa. Upalna stanja orbite dovode do, često bolnog, povećanja intraorbitalnog sadržaja što izaziva protruziju očne jabučice, restrikciju očnih pokreta, dvoslike, zamućenje vida, edem vjeđa. Povećan tlak

unutar orbite izaziva kompresivno oštećenje vidnog živca s nepovratnim gubitkom vidne funkcije.

Wegenerova granulomatoza, pored već opisanih komplikacija na organu vida, može izazvati pseudotumor orbite, sindrom apeksa orbite, a kod 60% oboljelih zahvaća paranazalne sinuse sa čestim širenjem u orbitu i opstrukcijom nazolakrimalnog duktusa (68,69,70,71). Primarna or-

bitalna upala se, mada rijetko, opisuje i u juvenilnom reumatoidnom artritisu i uz Crohnovu bolest (72,73).

Upala ekstraokularnih mišića može se javiti u reumatoidnom artritisu i u sklopu Crohnove bolesti, čak i kao prvi znak autoimunog poremećaja (73,74,75).

Medikamentozno oštećenje vidne funkcije pri liječenju reumatskih bolesti

Zbog prirode reumatskih bolesti koje ugrožavaju život i dovode do teških oštećenja različitih organskih sustava bolesnika, terapija mora biti pravovremena, adekvatna i dugotrajna. Sustavna terapija se često sastoji od više imunosupresivnih lijekova koji imaju sustavne i nuspojave koje se odnose na organ vida. U očnim komplikacijama reumatskih bolesti koriste se i pripravci tih lijekova za lokalnu primjenu.

Kortikosteroidi su lijekovi koji se kod većine bolesnika primjenjuju bar u nekoj fazi sustavnog liječenja bolesti, a kod očnih komplikacija gotovo redovito. Na oku i sustavni i lokalni pripravci izazivaju tipičnu kortikosteroidnu stražnju subkapsularnu mrenu i sekundarni steroidni (reverzibilni) glaukom (76). Klorokin i hidroksiklorokin

Liječenje orbitalnih manifestacija reumatske bolesti provodi se sustavnom primjenom kortikosteroida i imunosupresiva. Rjeđe, kod kompresivnih inflamatornih procesa koji ugrožavaju vidnu funkciju, radi se orbitalna dekompresija.

izazivaju depozite na rožnici, ispade u vidnom polju i posebno destruktivnu toksičnu makulopatiju s nepovratnim oštećenjem vidne funkcije (77) (slika 10). Nesteroidni antireumatici mogu izazvati zamućenje vida, poremećaj kolornog vida, depozite na rožnici (indometacin).

Iako je anti-TNF- α terapija vrlo važna u liječenju reumatskih poremećaja, ima naznaka da ponekad anti-TNF- α terapija izaziva disregulaciju imunološkog sustava izazivajući egzacerbaciju a i pojavu autoimune bolesti, kao što je sarkoidoza, a neki od lijekova iz te skupine i egzacerbaciju upalne reakcije u uveitisu (etanrecept) (78,79,80,81,82). Isto tako i neki drugi protuupalni lijekovi, kao što je interferon alfa, na još nepoznat način mogu izazvati pojavu sarkoidoze i SLE (83,84).

Literatura

1. Barishak RY. *Embryology of the eye and its adnexa*. Basel: Karger. 2001.
2. Jabs DA, Nussenblatt RB, Rosenbaum JT. Standardization of Uveitis Nomenclature (SUN) Working Group. Standardization of uveitis nomenclature for reporting clinical data. Results of the First International Workshop. *Am J Ophthalmol* 2005;140:509-516.
3. Tay-Kearney ML, Schwam BL, Lowder C. i sur. Clinical features and associated systemic diseases of HLA-B27 uveitis. *Am J Ophthalmol* 1996;121(1):47-56.
4. Pathanapitoon K, Suksomboon S, Kunavisarut P. i sur. HLA-B27-associated acute anterior uveitis in the University Referral Centre in North Thailand: clinical presentation and visual prognosis. *Br J Ophthalmol* 2006;90(12):1448-50.
5. Linszen A, Dekker-Saeyns AJ, Dandrieu MR. i sur. Possible ankylosing spondylitis in acute anterior uveitis. *Br J Rheumatol* 1983;22(4 Suppl 2):137-43.
6. Huhtinen M, Karma A. HLA-B27 typing in the categorisation of uveitis in a HLA-B27 rich population. *Br J Ophthalmol* 2000;84(4):413-6.
7. Chung YM, Yeh TS, Liu JH. Clinical manifestations of HLA-B27-positive acute anterior uveitis in Chinese. *Zhonghua Yi Xue Za Zhi* (Taipei) 1989;43(2):97-104.
8. Rothova A, van Veenendaal WG, Linszen A, Glasius E, Kijlstra A, de Jong PT. Clinical features of acute anterior uveitis. *Am J Ophthalmol* 1987;103(2):137-45.
9. Ohno S, Char DH, Kimura Sj. i sur. HLA antigens and antinuclear antibody titers in juvenile chronic iridocyclitis. *Br J Ophthalmol* 1977;61:59-61.
10. Chung YM, Liao HT, Lin KC. i sur. Prevalence of spondyloarthritis in 504 Chinese patients with HLA-B27-associated acute anterior uveitis. *Scand J Rheumatol* 2009;38(2):84-90.
11. Jones PN. *Uveitis. An Illustrated Manual*. Oxford: Butterworth Heinemann. 2001.
12. Bialasiewicz AA, Holbach L. Ocular findings in infection-linked immune phenomena and secondary diseases (the so-called Reiter's syndrome). *Klin Monbl Augenheilkd* 1990;196(4):196-201.
13. Kovalev IuN, Il'in II. Ophthalmological aspects of Reiter's disease. *Vestn Oftalmol* 1990;106(4):65-9.
14. Kiss S, Letko E, Qamruddin S, Baltatzis S, Foster CS. Long-term progression, prognosis, and treatment of patients with recurrent ocular manifestations of Reiter's syndrome. *Ophthalmology* 2003;110(9):1764-9.
15. Durrani K, Foster CS. Psoriatic uveitis: a distinct clinical entity? *Am J Ophthalmol* 2005;139(1):106-11.
16. McCannel CA, Holland GN, Helm CJ, Cornell PJ, Winston JV, Rimmer TG. Causes of uveitis in the general practice of ophthalmology. UCLA Community-Based Uveitis Study Group. *Am J Ophthalmol* 1996;121(1):35-46.
17. Lyons JL, Rosenbaum JT. Uveitis associated with inflammatory bowel disease compared with uveitis associated with spondyloarthropathy. *Arch Ophthalmol* 1997;115(1):61-4.
18. Chalom EC, Goldsmith DP, Koehler MA. i sur. Prevalence and outcome of uveitis in a regional cohort

of patients with juvenile rheumatoid arthritis. *J Rheumatol* 1997;24(10):2031-4.

19. Berk AT, Koçak N, Unsal E. Uveitis in juvenile arthritis. *Ocul Immunol Inflamm* 2001;9(4):243-51.

20. Kanski JJ. Uveitis in juvenile chronic arthritis: incidence, clinical features and prognosis. *Eye* 1988;2(6):641-5.

21. Cassidy JT, Petty RE, Laxer R, Lindsley C. *Textbook of pediatric rheumatology*. Philadelphia: Saunders. 2005.

22. Bosch-Driessen EH, Lardy NM, Rothova A. Antinuclear antibody and HLA-B27 positive uveitis: combination of two diseases? *Br J Ophthalmol* 1997;81(9):771-3.

23. Paroli MP, Speranza S, Marino M, Pirraglia MP, Pivetti-Pezzi P. Prognosis of juvenile rheumatoid arthritis - associated uveitis. *Eur J Ophthalmol* 2003;13(7):616-21.

24. Olson NY, Lindsley CB, Godfrey WA. Non-steroidal anti-inflammatory drug therapy in chronic childhood iridocyclitis. *Am J Dis Child* 1988;142(12):1289-92.

25. Larson T, Nussenblatt RB, Sen HN. Emerging drugs for uveitis. *Expert Opin Emerg Drugs* 2011;16(2):309-22.

26. Galor A, Perez VL, Hammel JP, Lowder CY. Differential effectiveness of etanercept and infliximab in the treatment of ocular inflammation. *Ophthalmology* 2006;113(12):2317-23.

27. Tugal-Tutkun I, Ayranci O, Kasapcopur O, Kir N. Retrospective analysis of children with uveitis treated with infliximab. *J AAPOS* 2008;12(6):611-3.

28. Kakkassery V, Mergler S, Pleyer U. Anti-TNF-alpha treatment: a possible promoter in endogenous uveitis? observational report on six patients: occurrence of uveitis following etanercept treatment. *Curr Eye Res* 2010;35(8):751-6.

29. Accorinti M, Pirraglia MP, Paroli MP, Priori R, Conti F, Pivetti-Pezzi P. Infliximab treatment for ocular and extraocular manifestations of Behçet's disease. *Jpn J Ophthalmol* 2007;51(3):191-6.

30. Deuter CM, Zierhut M, Möhle A, Vonthein R, Stöbiger N, Kötter I. Long-term remission after cessation of interferon- α treatment in patients with severe uveitis due to Behçet's disease. *Arthritis Rheum* 2010;62(9):2796-805.

31. Giorgi D, Pace F, Giorgi A, Bonomo L, Gabrieli CB. Retinopathy in systemic lupus erythematosus: pathogenesis and approach to therapy. *Hum Immunol* 1999;60(8):688-96.

32. Hickman RA, Denniston AK, Yee CS, Toescu V, Murray PI, Gordon C. Bilateral retinal vasculitis in a patient with systemic lupus erythematosus and its remission with rituximab therapy. *Lupus* 2010;19(3):327-9.

33. Matsuo T, Koyama T, Morimoto N, Umezaki H, Matsuo N. Retinal vasculitis as a complication of rheumatoid arthritis. *Ophthalmologica* 1990;201(4):196-200.

34. Giordano N, D'Ettoire M, Biasi G, Fioravanti A, Moretti L, Marcolongo R. Retinal vasculitis in rheumatoid arthritis: an angiographic study. *Clin Exp Rheumatol* 1990;8(2):121-5.

35. Bogliolo A, Mela Q, Perpignano L, Demonstis L. i sur. Ocular involvement in rheumatoid arthritis. *Clin Ter* 1993;142(1):41-6.

36. Pleyer U, Mondino B. *Essentials in ophthalmology: Uveitis and Immunological Disorders*. Berlin Heidelberg: Springer-Verlag. 2005.

37. Cunningham MA, Alexander JK, Matoba AY, Jones DB, Wilhemus KR. Management and Outcome of Microbial Anterior Scleritis. *Cornea* 2011;30:1020-1023.

38. Sainz de la Maza M, Foster CS, Jabbur NS. Scleritis associated with rheumatoid arthritis and with other systemic immune-mediated diseases. *Ophthalmology* 1994;101(7):1281-6.

39. Sainz de la Maza M, Foster CS, Jabbur NS. Scleritis associated with systemic vasculitic diseases. *Ophthalmology* 1995;102(4):687-92.

40. Yilmaz S, Aydemir E, Maden A, Unsal B. The prevalence of ocular involvement in patients with inflammatory bowel disease. *Int J Colorectal Dis* 2007;22(9):1027-30.

41. Murphy CC, Ayliffe WH, Booth A, Makanjuola D, Andrews PA, Jayne D. Tumor necrosis factor alpha blockade with infliximab for refractory uveitis and scleritis. *Ophthalmology* 2004;111(2):352-6.

42. Onal S, Kazokoglu H, Koc A, Yavuz. Rituximab for remission induction in a patient with relapsing necrotizing scleritis associated with limited Wegener's granulomatosis. *S Ocul Immunol Inflamm* 2008;16(5):230-2.

43. Cárdenas-Velázquez F, Hernández-Molina G. Optic neuritis in systemic lupus erythematosus: report of 12 cases. *Rev Invest Clin* 2010;62(3):231-4.

44. Kahlenberg JM. Neuromyelitis optica spectrum disorder as an initial presentation of primary Sjögren's syndrome. *Semin Arthritis Rheum* 2011;40(4):343-8.

45. Cikes N, Bosnic D, Sentic M. Non-MS autoimmune demyelination. *Clin Neurol Neurosurg* 2008;110(9):905-12.

46. Chourkani N, El Moutawakil B, Sibai M, Bourezgui M, Rafai MA, Slassi I. Primary Sjögren's syndrome and neuromyelitis optica. *Rev Med Interne* 2010;31(9):13-5.

47. Delalande S, de Seze J, Fauchais AL. i sur. Neurologic manifestations in primary Sjögren syn-

drome: a study of 82 patients. *Medicine* (Baltimore) 2004;83(5):280-91.

48. Hayreh SS, Podhajsky PA, Zimmerman B. Occult giant cell arteritis: ocular manifestations. *Am J Ophthalmol* 1998;125(4):521-6.

49. Voros GM, Sandhu SS, Pandit R. Acute optic neuropathy in patients with Behçet's disease. Report of two cases. *Ophthalmologica* 2006;220(6):400-5.

50. Giorgi D, Balacco Gabrieli C. Optic neuropathy in systemic lupus erythematosus and antiphospholipid syndrome (APS): clinical features, pathogenesis, review of the literature and proposed ophthalmological criteria for APS diagnosis. *Clin Rheumatol* 1999;18(2):124-31.

51. Votan P, Legeais JM, Lacour S, Renard G, Poliquen Y. Perforated and pre-perforated ulcer in rheumatoid polyarthritis. *J Fr Ophthalmol* 1993;16(4):267-71.

52. Squirrell DM, Winfield J, Amos RS. Peripheral ulcerative keratitis 'corneal melt' and rheumatoid arthritis: a case series. *Rheumatology* (Oxford) 1999;38(12):1245-8.

53. Messmer EM, Foster CS. Destructive corneal and scleral disease associated with rheumatoid arthritis. Medical and surgical management. *Cornea* 1995;14(4):408-17.

54. Pleyer U, Bergmann L, Krause A, Hartmann C. Autoimmune diseases of the peripheral cornea. Immunopathology, clinical aspects and therapy. *Klin Monbl Augenheilkd* 1996;208(2):73-81.

55. Clewes A R, Dawson J K, Kaye S, Bucknall RC. Peripheral ulcerative keratitis in rheumatoid arthritis: successful use of intravenous cyclophosphamide and comparison of clinical and serological characteristics. *Ann Rheum Dis* 2005;64:961-962. doi: 10.1136/ard.2004.023283

56. Atchia II, Kidd CE, Bell RW. Rheumatoid arthritis-associated necrotizing scleritis and peripheral ulcerative keratitis treated successfully with infliximab. *J Clin Rheumatol* 2006;12(6):291-3.

57. Murphy G, Sullivan MO, Shanahan F, Harney S, Molloy M. Cogan's syndrome: present and future directions. *Rheumatol Int* 2009;29(10):1117-21.

58. Miserocchi E, Modorati G, Rama P. Effective treatment with topical cyclosporine of a child with steroid-dependent interstitial keratitis. *Eur J Ophthalmol* 2008;18(5):816-8.

59. Fricker M, Baumann A, Wermelinger F, Villiger PM, Helbling A. A novel therapeutic option in Cogan diseases? TNF-alpha blockers. *Rheumatol Int* 2007;27(5):493-5.

60. Reddy SC, Rao UR. Ocular complications of adult rheumatoid arthritis. *Rheumatol Int* 1996;16(2):49-52.

61. Matsuo T, Kono R, Matsuo N, Ezawa K. i sur. Incidence of ocular complications in rheumatoid ar-

thritis and the relation of keratoconjunctivitis sicca with its systemic activity. *Scand J Rheumatol* 1997;26(2):113-6.

62. Andonopoulos AP, Skopouli FN, Dimou GS, Drosos AA, Moutsopoulos HM. Sjögren's syndrome in systemic lupus erythematosus. *J Rheumatol* 1990;17(2):201-4.

63. Manoussakis MN, Georgopoulou C, Zintzaras E. i sur. Sjögren's syndrome associated with systemic lupus erythematosus: clinical and laboratory profiles and comparison with primary Sjögren's syndrome. *Arthritis Rheum* 2004;50(3):882-91.

64. Winzer M, Aringer M. Use of methotrexate in patients with systemic lupus erythematosus and primary Sjögren's syndrome. *Clin Exp Rheumatol* 2010;28(5 Suppl 61):S156-9.

65. Ramos-Casals M, Tzioufas AG, Stone JH, Sisó A, Bosch X. Treatment of primary Sjögren syndrome: a systematic review. *JAMA* 2010 28;304(4):452-60.

66. Meijer JM, Meiners PM, Vissink A. i sur. Effectiveness of rituximab treatment in primary Sjögren's syndrome: a randomized, double-blind, placebo-controlled trial. *Arthritis Rheum* 2010;62(4):960-8.

67. Rihl M, Ulbricht K, Schmidt RE, Witte T. Treatment of sicca symptoms with hydroxychloroquine in patients with Sjögren's syndrome. *Rheumatology* (Oxford) 2009;48(7):796-9.

68. Bullen CL, Liesegang TJ, McDonald TJ, DeRemee RA. Ocular complications of Wegener's granulomatosis. *Ophthalmology* 1983;90(3):279-90.

69. Pakrou N, Selva D, Leibovitch I. Wegener's granulomatosis: ophthalmic manifestations and management. *Semin Arthritis Rheum* 2006 Apr;35(5):284-92.

70. Unkel C, Witzke O, Wanke I, Jahnke K, Fischer M. Wegener's granulomatosis and orbital complications of sino-nasal origin. *Laryngorhinootologie* 2007;86(7):520-3.

71. Faucher D, Gauthier M, Chevrette L, Dube J. Orbital apex syndrome in a child with Wegener's granulomatosis. *Arch Fr Pediatr* 1985;42(4):305-7.

72. Mahdavian S, Higgins GC, Kerr NC. Orbital pseudotumor in a child with juvenile rheumatoid arthritis. *J Pediatr Ophthalmol Strabismus* 2005;42(3):185-8.

73. Maalouf T, Angioï K, George JL. Recurrent orbital myositis and Crohn's disease. *Orbit* 2001;20(1):75-80.

74. Durno CA, Ehrlich R, Taylor R, Buncic JR, Hughes P, Griffiths AM. Keeping an eye on Crohn's disease: orbital myositis as the presenting symptom. *Can J Gastroenterol* 1997;11(6):497-500.

75. Nabili S, McCarey D W, Browne B, Capell HA. A case of orbital myositis associated with rheumatoid arthritis. *Ann Rheum Dis* 2002;61:938-939.

76. Tripathi RC, Tripathi BJ, Haggerty C. Drug-induced glaucomas: mechanism and management. *Drug Saf* 2003;26(11):749-67.
77. R  ther K, Foerster J, Berndt S, Schroeter J. Chloroquine/hydroxychloroquine: variability of retinotoxic cumulative doses. *Ophthalmologe* 2007;104(10):875-9.
78. Kakkassery V, Mergler S, Pleyer U. Anti-TNF-alpha treatment: a possible promoter in endogenous uveitis? observational report on six patients: occurrence of uveitis following etanercept treatment. *Curr Eye Res* 2010 Aug;35(8):751-6.
79. Ramos-Casals M, Perez-Alvarez R, Diaz-Lagares C. i sur. Autoimmune diseases induced by biological agents: a double-edged sword? *Autoimmun Rev* 2010;9(3):188-93.
80. Sweiss NJ, Curran J, Baughman RP. Sarcoidosis, role of tumor necrosis factor inhibitors and other biologic agents, past, present, and future concepts. *Clin Dermatol* 2007;25:341-346.
81. Sweiss NJ, Hushaw LL. Biologic agents for rheumatoid arthritis: 2008 and beyond. *J Infus Nurs* 2009;32:19-24.
82. Sweiss NJ, Welsch MJ, Curran JJ, Ellman MH. Tumor necrosis factor inhibition as a novel treatment for refractory sarcoidosis. *Arthritis Rheum* 2005;53:788-791.
83. Doyle MK, Berggren R, Magnus JH. Interferon-induced sarcoidosis. *J Clin Rheumatol* 2006;12:241-248.
84. Niewold TB. Interferon alpha-induced lupus: proof of principle. *J Clin Rheumatol* 2008;14:131-132.