

Klinika za reumatske bolesti i rehabilitaciju  
Referentni centar MZSS RH za reumatoidni artritis  
Klinički bolnički centar Zagreb ♦ Kišpatićeva 12 ♦ 10000 Zagreb

## STANDARDIZIRANI ULTRAZVUČNI PREGLED LAKTA STANDARDISED ULTRASOUND SCANNING OF THE ELBOW

Nadica Laktašić-Žerjavić

### Sažetak

Dijagnostički ultrazvuk (UZV) muskuloskeletnog sustava je metoda oslikavanja koja je neinvazivna, neionizirajuća i jeftina. Korisna je u dijagnostici patoloških promjena mekih tkiva i zglobova, a smatra se nadopunom kliničkom pregledu. Lakat je lako dostupan zglob ultrazvučnoj pretrazi. Za ultrazvučni pregled lakta koristi se linearna sonda visoke frekvencije (10-15 MHz) i visoke rezolucije. Ultrazvučni pregled lakta uključuje pregled prednjeg, medialnog, lateralnog i stražnjeg as-

pekta zgloba uz prikaz zajedničkog tetivnog polazišta ekstenzora i fleksora s epikondila humerusa, tetive tricepsa i bicepsa. UZV-om se može detektirati kompresivna neuropatija ili dislokacija ulnarnog živca te izljev u lakatnom zglobu i olekranosnoj burzi. Za detekciju sinovialne vaskularizacije koristi se power doppler (PD).

U ovom članku prikazana je standardizirana tehnika ultrazvučnog pregleda lakta uz slikovni prikaz normalnog nalaza lakta.

### Ključne riječi

dijagnostički ultrazvuk, lakat, tetiva, izljev, burzitis

### Summary

Musculoskeletal ultrasound (US) is noninvasive, nonionising and cost-effective imaging diagnostic technique. It is a useful imaging modality for the diagnosis of joint and soft tissue pathology and can be considered as an extension of physical examination. Elbow is easily accessed due to its superficial position. A high resolution, multi-frequency (10-15 MHz) linear transducer should be used. US investigation of the elbow includes scanning of the anterior, medial, lateral and posterior part of the joint. Common flexor and extensor or-

igin at the humeral epicondyles, triceps tendon, distal biceps tendon and ulnar nerve should be analysed. The most frequent US finding of the elbow is lateral epicondylitis. In inflammatory arthropaties bursal distension and joint effusion are easily accessed by US. Power Doppler sonography is used for detection of sinovial vascularisation.

In this paper standardized technique for the US examination of the elbow is described. The normal ultrasound anatomy of the elbow is illustrated.

### Keywords

ultrasonography, elbow, tendons, effusions, bursitis

### Uvod

Ultrazvučni pregled lakta je sve više korištena dijagnostička metoda u reumatologiji. Predstavlja neinvazivnu i neionizirajuću metodu oslikavanja i daje brzi uvid u mekotkivne strukture lakta. Predstavlja nadopunu kliničkom pregledu i trebao bi biti dostupan u svakoj reumatološkoj ambulanti. Posebice je koristan u detekciji

promjena tetiva u području medialnog i lateralnog epikondila lakta te u detekciji izljeva u lakatnom zglobu. Pri detekciji izljeva u zglobu lakta predstavlja senzitivniju i specifičniju metodu u odnosu na klinički pregled i može olakšati punkciju zgloba. Za kvalitetan ultrazvučni pregled lakta neophodno je dobro poznavanje anatomije i

mr.sc. Nadica Laktašić-Žerjavić

Klinika za reumatske bolesti i rehabilitaciju ♦ Referentni centar MZSS RH za reumatoidni artritis

Klinički bolnički centar Zagreb ♦ Kišpatićeva 12 ♦ 10000 Zagreb

e-mail: nadica\_laktasic@yahoo.com

sonoanatomije lakta, tehnike pregleda te mogućih grešaka pri pregledu. Lakat se ultrazvučno prikazuje s prednje, stražnje, medialne (ulnarne) i lateralne (radialne strane). Power doppler (PD) pretragom može se detektirati prisutnost hiperemije odnosno protoka krvi u sinovialnim strukturama koji indirektno ukazuje na upalnu aktivnost, te razlikovati sinovialnu hipertrofiju od izljeva u zglobu. Za pregled lakta poželjno je koristiti linearnu sondu frekvencije 10 do 15 MHz. Ultrazvučni pregled lakta mora biti standardiziran i sistematičan. Navedeno osigurava reproducibilnost pretrage te povećava osjetljivost i specifičnost metode za detektiranje promjena u laktu. Standardizacija pretrage znači da se pojedine strukture prikazuju uvijek u točno određenom položaju ultrazvučne sonde i bolesnika uz prikaz koštanih struktura (medialni i lateralni epikondil humerusa, kapitulum i trohlea humerusa, glavica radiusa i olekranon ulne) kao orijentacijskih točaka. Pregled lakta mora teći uvijek istim redoslijedom tj. mora biti sistematičan. Tako se lakat uvijek prvo prikazuje s prednje, potom s medialne i lateralne strane, i na kraju sa stražnje strane. Drugi lakat služi za usporedbu i olakšava postavljanje dijagnoze patološke promjene u laktu. Kako nalaz uvelike ovisi o vještini i znajnu liječnika te o kvaliteti UZV aparata poželjno je da ultrazvučnom pregledu prethodi uzimanje anamneze i dobar klinički pregled lakta. Ponekad je za postavljanje točne

dijagnoze potrebno koristiti i druge metode oslikavanja (klasični radiogram lakta, kompjutoriziranu tomografiju CT ili magnetsku rezonanciju MR lakta i elektromioneurografiju EMNG kod kompresivne neuropatije ulnarisa u kubitalnom kanalu) (1-5).

Ehogenost svih struktura, pa tako i struktura u području lakta opisuje se u odnosu na tkivo jetre. Izoehogene strukture su iste ehogenosti kao i tkivo jetre. Mišić se u odnosu na tkivo jetre prikazuje hipoehogeno, tekućina anehogeno do hipoehogeno, hijalina hrskavica anehogeno, vezine strukture hiperehogeno i kost ehogeno. Tetive se kao vezivne strukture prikazuju kao izrazito hiperehogene fibrilarne i pravilno usmjerene strukture na uzdužnom presjeku. Na poprečnom presjeku tetiva je okrugla ili ovalna struktura s gustim točkastim uzorkom koji odgovara poprečnom presjeku tetivnih niti. Ligamenti se uzdužno prikazuju slično tetivi kao hiperehogene paralelne strukture, no nemaju tako oštar rub i više su plosnati u odnosu na tetivu. Nalaze se razapeti između dvije kosti poput šatora. Živac se prikazuje na poprečnom presjeku kao ovalna ili okrugla hiperehogeno struktura s gustim fascikularnim uzorkom koji odgovara poprečno presječenim živčanim snopovima obavijenim perineurijem. Perineurij, odnosno vezivno tkivo unutar i oko živca daje hiperehogeni odjek, a sama živčana vlakna su hipoehogena (6-9).

### Sistematski i standardizirani ultrazvučni pregled lakta

#### Prednji dio zgloba

Bolesnik sjedi ispred ispitivača licem i trupom okrenutim prema ispitivaču. Ruka bolesnika ekstenzirana je u laktu i položena udobno na jastuk za pregledavanje ili krevet (slika 1a).

Pregled počinje poprečnim (transverzalnim) pozicioniranjem sonde iznad distalnog dijela humerusa. Na UZV snimci jasno se razabire koštana orijentacijska linija. Medijalnu 1/3 ehogene koštane linije čini kapitulum humerusa (ovalne gornje granice), dok lateralne 2/3 koštane linije čini trohlea humerusa (blago konkavne gornje gra-

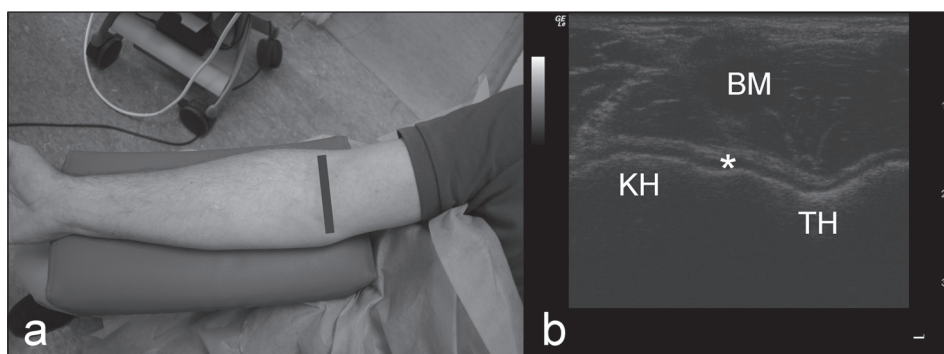
nice) iznad kojih je tanki sloj hipo do anehogene zglobne hrskavice uz koji prilježe zglobna čahura i brahijalni mišić. Iznad brahijalnog mišića je poprečno presječena tetiva bicepsa medialno od koje se nalaze brahijalna arterija i nervus medianus. Najpovršnije se nalazi koža i potkožno tkivo (slika 1b). Ovim prikazom može se vidjeti izljev u zglobu i iregularnosti zglobne hrskavice (1-4).

Potom se sonda postavlja uzdužno (longitudinalno) iznad prednjeg aspekta zgloba u lateralnom dijelu tako da je pozicionirana iznad humeroradialnog zgloba. (slika 2a). Na UZV snimci prikazuje se kapitulum humerusa

ovalna oblika i glavica radiusa koja ima tipično zaravnjenu gornju površinu, obje prekrivene hipoehogenim slojem zglobne hrskavice uz koju s gornje strane prilježe hiperehogeno zglobna čahura. Između hrskavice i zglobne čahure nalazi se tanak sloj zglobne tekućine. Površnije se nalazi uzdužno prikazan brahioradialni mišić i najpovršnije koža (slika 2b) (1-3).

Potom se sonda postavlja uzdužno (longitudinalno)

Slika 1. Prednji poprečni prikaz zgloba lakta  
a - položaj bolesnika i sonde b - ultrazvučni prikaz  
Figure 1. Anterior transverse image of the elbow joint  
a - position of the patient and probe b - ultrasound image



BM - brahijalni mišić \* - zglobna hrskavica KH - kapitulum humerusa TH - trohlea humerusa

iznad prednjeg aspekta zgloba, u medialnom dijelu, tako da je pozicionirana iznad humeroulnarnog zgloba (slika 3a). Na ovom presjeku prikazuju se koronoidna udubina ispunjena prednjim masnim jastučićem, trohlea humerusa i koronoidni nastavak ulne koji su prekriveni zglobnom hrskavicom uz koju prilježe zglobna čahura. Iznad njih je u površnijem sloju uzdužno prikazan brahialni mišić, a najpovršnije su koža i potkožno tkivo (slika 3b). Koronoidna fosa se nalazi unutar zglobne čahure (čahura se veže proksimalnije na humerusu iznad koronoidne udubine) i ispunjena je prednjim masnim jastučićem. U njoj kod zdravog zgloba ima malena količina anehogene tekućine. Kod izljeva u humeroulnarnom zglobu tekućina se nakuplja u koronoidnoj udubini, stoga je to dobar položaj za detekciju izljeva i sinovitisa u zglobu lakta (1-4,10).

### Medijalni dio zgloba

Za pregled medialnog dijela zgloba bolesnik sjedi s rukom ekstenziranom u laktu (ili lagano flektiranom), i s potpuno supiniranom podlakticom (slika 4a).

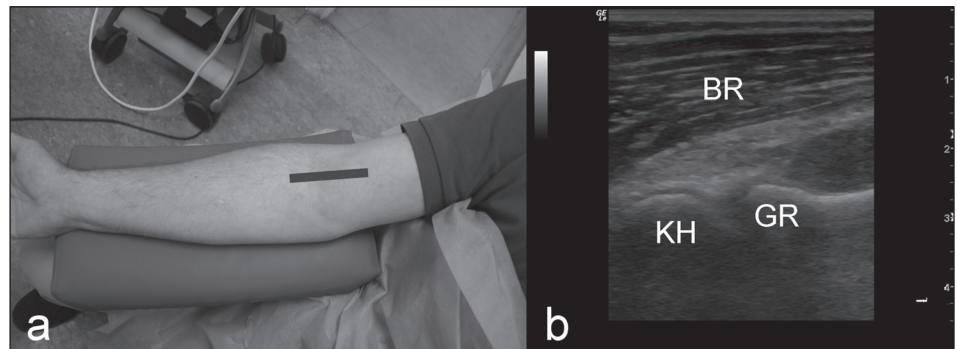
Sonda se postavlja longitudinalno u odnosu na osovinu podlaktice tako da je vrh sonde na medialnom epikondilu kako bi se prikazalo zajedničko tetivno polazište fleksora (slika 4b). Tetiva fleksora je kraća i deblja od zajedničkog tetivnog polazišta ekstenzora na lateralnoj strani zgloba. U tetivi se mogu prikazati degenerativne promjene i razdor tetive. Na tendinozu i entezitis ukazuje prisutnost fokalnih hipoehogenih i anehogenih lezija unutar tetive, prisutnost kalcifikata i iregularnost koštane površine medialnog epikondila. UZV je senzitivna i specifična metoda u dijagnostici medialnog epikondilitisa. Na medialnoj strani zgloba može se prikazati i medialni ko-

lateralni ligament koji je ispod tetive fleksora i prilježe uz zglobnu čahuru, a prikazuje se najčešće samo njegov prednji snop koji se veže na koronoidni nastavak ulne (1-4,7,8,10,11,12).

### Lateralni dio zgloba

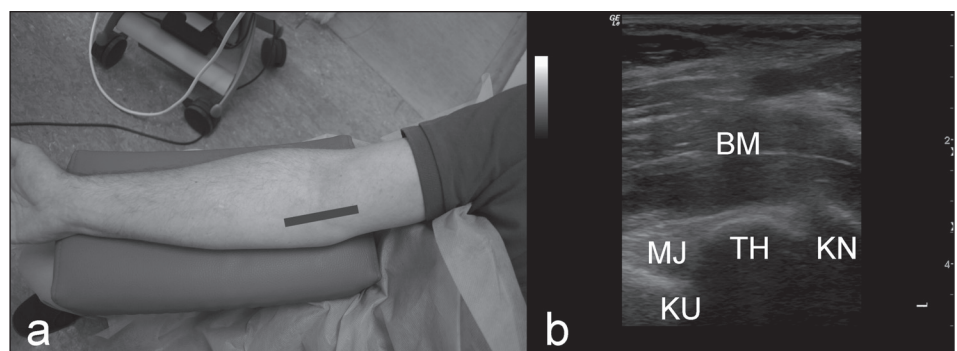
Bolesnik sjedi s rukom lagano flektiranom u laktu uz neutralni položaj podlaktice između supinacije i pronacije. Kako bi se taj položaj lakše postigao bolesnik

Slika 2. Prednji uzdužni lateralni prikaz zgloba lakta  
 a - položaj bolesnika i sonde b - ultrazvučni prikaz humeroradijalnog zgloba  
 Figure 2. Anterior longitudinal lateral image of the elbow joint  
 a - position of the patient and probe b - ultrasound image of the humeroradial joint



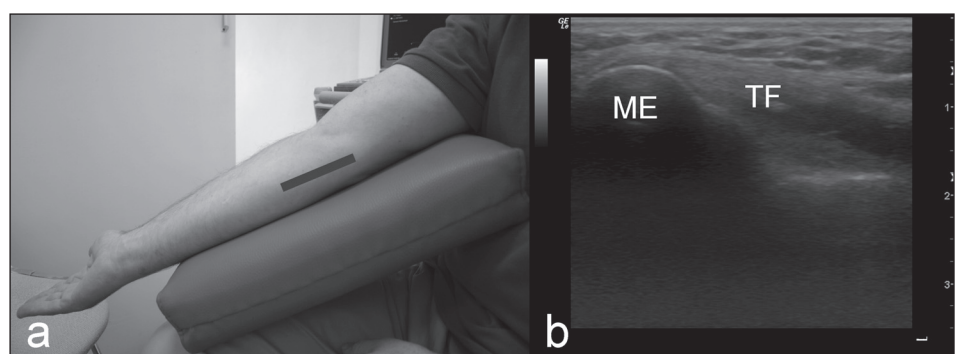
BR - brahioradialni mišić KH - kapitulum humerusa GR - glavica radiusa

Slika 3. Prednji uzdužni medijalni prikaz zgloba lakta  
 a - položaj bolesnika i sonde b - ultrazvučni prikaz humeroulnarnog zgloba  
 Figure 3. Anterior longitudinal medial image of the elbow joint  
 a - position of the patient and probe b - ultrasound image of the humeroulnar joint



BM - brahialni mišić KU - koronoidna udubina MJ - prednji masni jastučić  
 TH - trohlea humerusa KN - koronoidni nastavak ulne

Slika 4. Medijalni prikaz zgloba lakta  
 a - položaj bolesnika i sonde b - ultrazvučni uzdužni prikaz tetive fleksora  
 Figure 4. Medial image of the elbow joint  
 a - position of the patient and probe b - longitudinal ultrasound image of the flexor tendon



TF - zajedničko tetivno polazište fleksora ME - medialni epikondil humerusa



može skupti dlanove u molitveni položaj. Isti pregled može se učiniti i uz ruku eksteniranu u laktu. Često se pri pregledu koristi jastučić koji bolesnik drži u krilu kako bi pozicioniranje bolesnika bilo lakše i ugodnije ili se ruka postavi na stol ili krevet ispitivača. Pri pregledu kranialni kraj sode položen je na lateralni epikondil humerusa, a distalni uzduž osovine podlaktice (slika 5a). Od koštanih struktura kao smjerokaza prikazuje

se lateralni epikondil humerusa i glava radiusa, a između njih je zglobna pukotina. Zajednička tetiva, odnosno polazište ekstenzora prikazuje se uzdužno kao uniformna, hiperehogena fibrilarna struktura koja polazi s lateralnog epikondila humerusa i prelazi preko lateralne strane humeroradialnog zgloba. Ulnarni kolateralni ligament nalazi se uz donju površinu tetive i ne može se razlikovati od nje (slika 5b). Kod radialnog epikondilitisa (tzv. teniskog lakta), koji

predstavlja najčešću mekotkivnu patologiju u području lakta, na UZV-u se prikazuje hipoehogeno, fuziformno uvećanje tetivnog polazišta. Može cijela debljina tetivnog polazišta biti zahvaćena, no promjene su najčešće u dubokom sloju. Mala hipoehogena linearna područja unutar tetive mogu ukazivati na parcijalni razdor. Ako su promjene u sklopu upalne reumatske bolesti na PD-u se može registrirati porotok. Kod kroničnog epikondilitisa tetiva je zadebljana i unutar nje se mogu vidjeti kalcifikacije kao i nepravilnost koštane površine epikondila uz formiranje koštanih trnastih izdanaka. U takvom tetivnom polazištu lakše nastane razdor. Da bi smo bili sigurni da se radi o razdoru, a ne o anizotropiji potrebno je istu promjenu prikazati i u poprečnom presjeku tetive rotirajući sondu za 90 stupnjeva. Ultrazvučni nalaz (težina i opsežnost promjena) korelira s jačinom boli i disfunkcije kod lateralnog epikondilitisa i može pomoći pri odluci o konzervativnom ili operativnom liječenju. Ukoliko je prisutna dugotrajna bol s lateralne strane lakta, a nalazi UZV-a u sivoj skali (B-modu) i PD-a su uredni treba tražiti drugi uzrok boli u laktu (1-4,7,8,10,11,13,14).

#### Stražnji dio zgloba

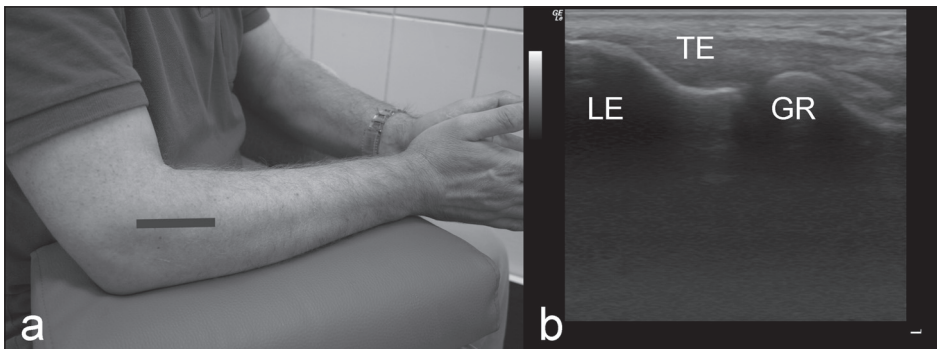
Bolesnik se postavlja u položaj ruke abducirane u ramenu, lakta flektiranog pod

Slika 5. Lateralni prikaz zgloba lakta

a - položaj bolesnika i sonde b - ultrazvučni uzdužni prikaz tetive ekstenzora

Figure 5. Lateral image of the elbow joint

a - position of the patient and probe b - longitudinal ultrasound image of the extensor tendon



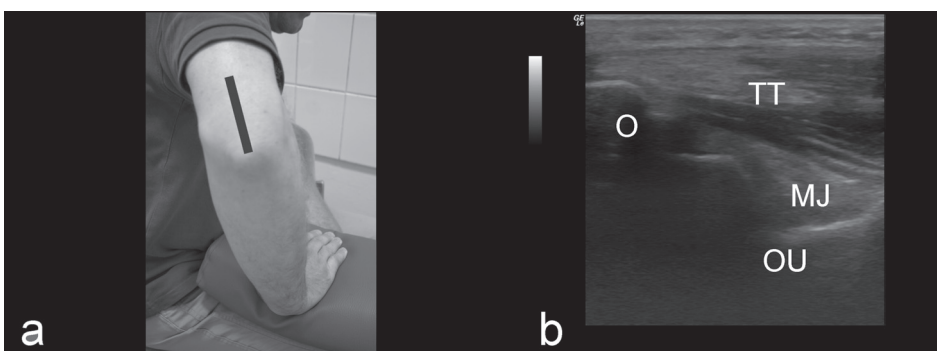
TE - zajedničko tetivno polazište ekstenzora LE - lateralni epikondil humerusa GR - glavica radiusa

Slika 6. Stražnji uzdužni prikaz zgloba lakta

a - položaj bolesnika i sonde b - ultrazvučni uzdužni prikaz tetive tricepsa

Figure 6. Posterior longitudinal image of the elbow joint

a - position of the patient and probe b - longitudinal ultrasound image of the triceps tendon



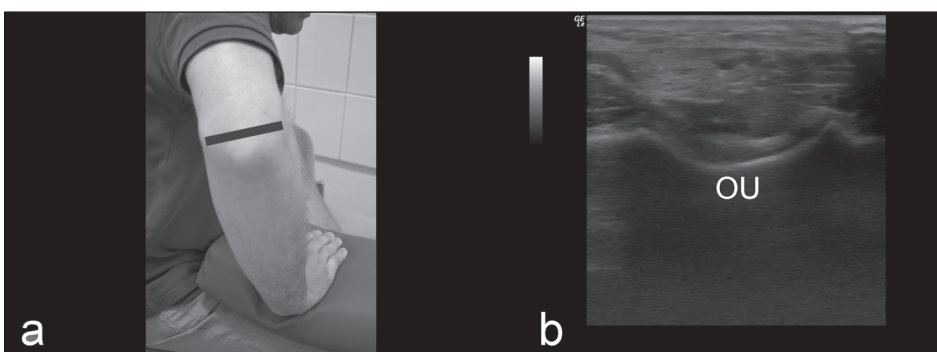
TT - tetiva tricepsa O - olekranon  
OU - olekranonska udubina MJ - stražnji masni jastučić

Slika 7. Stražnji poprečni prikaz zgloba lakta

a - položaj bolesnika i sonde b - ultrazvučni poprečni prikaz

Figure 7. Posterior transverse image of the elbow joint

a - position of the patient and probe b - transverse ultrasound image



OU - olekranonska udubina

90 stupnjeva uz punu unutarnju rotaciju ruke i pronaciju podlaktice dlanom oslonjenim na podlogu (slika 6a). Ponekad je taj položaj težak za bolesnika pa se jednostavno ruka abducira u ramenu s laktom flektiranim pod 90 stupnjeva, no tada je pregled otežan za ispitivača.

Uzdužni prikaz tetive troglavog mišića nadlaktice (tricepsa) i olekranonske udubine.

Sonda se postavlja tako da je vrh sonde na olekranonskom nastavku i sonda je usmjerena paralelno s uzdužnom osovinom nadlaktice. Na ekranu koštani smjerokaz je olekranonski nastavak ulne. Prikazuje se uzdužno tetiva tricepsa na svom hvatištu za olekranon i olekranonska fosa ispunjena stražnjim masnim jastučićem koji se prikazuje ehogeno (slika 6b). U olekranonskoj udubini nalazi se stražnji recesus humeroulnarnog zgloba u kojem normalno nema tekućine. U slučaju izljeva u zglobu masni jastučić je dislociran površnije, a olekranonska udubina je ispunjena anehogenom tekućinom koja se sakupila u stražnjem recesusu humeroulnarnog zgloba. Ovo je vrlo osjetljiv način detekcije izljeva u zglobu lakta, osjetljiviji nego prikaz koronoidne fose s prednje strane zgloba. U slučaju sinovitisa na PD-u imamo pozitivan signal koji ukazuje na povećan protok krvi i upalu sinovije (1-4,10,11).

Poprečni prikaz tetive troglavog mišića nadlaktice (tricepsa) i olekranonske udubine. Za potpuni pregled olekranonske udubine potrebno je učiniti i transversalni prikaz tako da se sonda zarotira za 90 stupnjeva (slika 7a i 7b). U području stražnjeg recesususa je najbo-

lje učiniti aspiraciju pri izljevu u zglobu jer tu nema neurovaskularnih struktura koje bi se pri punkciji zgloba mogle oštetiti. Rupture tetive tricepsa su vrlo rijetke i najčešće su vezane uz traumu i avulzijsku frakturu olekranona (1-3,5,10).

#### Ulnarni živac

Za prikaz ulnarnog živca potrebna je sonda visoke rezolucije. Ispitanik sjedi licem okrenutim ispitivaču, a ruka mu je u sličnom položaju kao i kod pregleda stražnjeg dijela zgloba, tj. ruka je u antefleksiji i maksimalnoj unutarnjoj rotaciji uz šaku dlanom oslonjenu na podlogu i fleksiju u laktu od 30 stupnjeva. Na poprečnom presjeku živac se nalazi u žlijebu između olekranona i medialnog epikondila humerusa, bliže medialnom epikondilu, odnosno u kubitalnom kanalu živac se prikazuje tako da krajevi sonde premoste prostor između medialnog epikondila i olekranona. Normalno je ulnarni živac promjera 2-3 mm. Može se mjeriti i površina poprečnog presjeka živca. Dobro je usporediti promjer živca s nalazom na drugoj ruci. Ako bolesnik ne može zauzeti takav položaj ruke onda se ulnarni živac pregledava u istom položaju kao kod pregleda medialnog dijela lakta. Važno je znati da se živci na poprečnom presjeku iznad razine lakta prikazuju anehogeno do hipoehogeno uz hiperehogeni liniji perineurija, a ispod nivoa lakta su hiperehogeni i točkastog uzorka. Za dislokaciju živca potrebno je izvršiti dinamičku pretragu i tada se pri fleksiji lakta živac nalazi iznad vrška medialnog epikondila (1-4,15,16).

#### Zaključak

Dijagnostički ultrazvuk lakta, kao nadopuna kliničkom pregledu, je pouzdana metoda u detekciji pojedinačnih anatomskih struktura u laktu i omogućuje iden-

tifikaciju vrste i težine patološke promjene u bolesnika s bolnim laktom. U detekciji izljeva u zglobu senzitivnija je i specifičnija metoda od kliničkog pregleda.

#### Literatura

1. Tran N, Chow K. Ultrasonography of the elbow. *Semin Musculoskelet Radiol* 2007;11:105-16.
2. Finlay K, Ferri M, Friedman L. Ultrasound of the elbow. *Skeletal Radiol* 2004;33:63-79.
3. Koski JM. Ultrasonography of the elbow joint. *Rheumatol Int* 1990;10:91-4.
4. European society of musculoskeletal radiology - ESSR. Musculoskeletal ultrasound technical guidelines. II. Elbow. Available at: [http://www.essr.org/cms/website.php?id=/en/index/educational\\_material.htm](http://www.essr.org/cms/website.php?id=/en/index/educational_material.htm). Accessed: 30 August 2010.
5. Bruyn GAW, Schmidt WA. How to perform ultrasound-guided injections. *Best Pract Res Clin Rheumatol* 2009;23:269-79.
6. Lew HL, Chen CPC, Wang TG, Chew KTL. Introduction to musculoskeletal diagnostic ultrasound. Examination of the upper limb. *Am J Phys Med Rehabil* 2007;86:310-21.
7. Backhaus M, Tendons. U: Wakefield RJ, D'Agostino MA, ur. *Essential applications of musculoskeletal ultrasound in rheumatology*. Philadelphia: EULAR Saunders Elsevier. 2010:91-4.
8. D'Agostino MA. Enthesitis. U: Wakefield RJ, D'Agostino MA, ur. *Essential applications of musculoskeletal ultrasound in rheumatology*. Philadelphia: EULAR Saunders Elsevier. 2010:103-7.
9. Michaud J. Peripheral nerves. U: Wakefield RJ, D'Agostino MA, ur. *Essential applications of musculoskeletal ultrasound in rheumatology*. Philadelphia: EULAR Saunders Elsevier. 2010:121-35.
10. Platzer W. Sustav organa za kretanje. Četvrto prerađeno izdanje. U: Kahle W, Leonhardt H, Platzer W, ur. *Priručni anatomski atlas*. Zagreb: Medicinska naklada. 1989:1-434.
11. Bouffard A, Goitz H. Ultrasound in sports medicine. U: Wakefield RJ, D'Agostino MA, ur. *Essential appli-*

*cations of musculoskeletal ultrasound in rheumatology*. Philadelphia: EULAR Saunders Elsevier. 2010:249-77.

12. Park GY, Lee SM, Lee MY. Diagnostic value of ultrasonography for clinical medial epicondylitis. *Arch Phys Med Rehabil* 2008;89:738-42.

13. du Toit C, Stieler M, Saunders R, Bisset L, Vicenzino B. Diagnostic accuracy of power Doppler ultrasound in patients with chronic tennis elbow. *Br J Sports Med* 2008;42:572-6.

14. Clarke AW, Ahmad M, Curtis M, Connell DA.

Lateral elbow tendinopathy: correlation of ultrasound findings with pain and functional disability. *Am J Sports Med* 2010;38:1209-14.

15. Yoon JS, Walker FO, Cartwright MS. Ultrasonographic swelling ratio in the diagnosis of ulnar neuropathy at the elbow. *Muscle Nerve* 2008;38:1231-5.

16. Volpe A, Rossato G, Bottanelli i sur. Ultrasound evaluation of ulnar neuropathy at the elbow: correlation with electrophysiological studies. *Rheumatology* 2009;48:1098-101.