

¹Klinički zavod za dijagnostičku i intervencijsku radiologiju
 Klinički bolnički centar Zagreb ♦ Kišpatićeva 12 ♦ 10000 Zagreb
²Klinika za reumatske bolesti i rehabilitaciju
 Referentni centar MZSS RH za reumatoidni artritis
 Klinički bolnički centar Zagreb ♦ Kišpatićeva 12 ♦ 10000 Zagreb

ULTRAZVUČNA DIJAGNOSTIKA U BOLESTIMA SUSTAVA ZA KRETANJE ULTRASONOGRAPHY IN LOCOMOTOR SYSTEM DISEASES

Marijana Pervan¹ ♦ Porin Perić²

Sažetak

Značajna je uloga dijagnostičkog ultrazvuka uz upotrebu obojenog doplera kako u dijagnosticiranju bolesti lokomotornog sustava tako i u praćenju aktivnosti bolesti i uspješnosti primjenjene terapije. To je metoda koja pokazuje visoku osjetljivost, dostupna je, financijski povoljna i ne izlaže bolesnike ionizirajućem zračenju. Osobito valja istaknuti ranu dijagnostičku vrijednost ultrazvuka odnosno osjetljivost i prednost ultrazvuka pred konvencional-

nim snimkama. Omogućuje vizualizaciju intraartikularnih i periartikularnih struktura. Otkrivanje promjena na zglobovima i mekim čestima omogućuje primjenu pravovremene i adekvatne terapije, upućuje na daljnje dijagnostičke postupke i praćenje bolesnika. Potrebna je kvalitetna oprema, educirani ultrasoničari te precizno definirana mjesta pregleda pojedinog zgloba obzirom na klinički nalaz, a dogovorno s fizijatrima i reumatolozima kao dio timskog rada.

Ključne riječi

ultrazvuk, obojeni dopler, artikularne i periartikularne strukture

Summary

Ultrasonography and Doppler sonography have a significant role in detecting structural changes of joints and soft tissues, in clinical follow-up and evaluation of therapy. Ultrasonography is sensitive, available, inexpensive method, as well as the method without ionization effects. It is method that has a high sensitivity when compared with conventional radiography. It clearly demonstrates joint and soft tissue abnormalities and

may be recommended in early evaluation, monitoring of response to therapy and disease activity monitoring. In some patients ultrasonographic findings suggest application of the other imaging modalities and diagnostic procedures. Ultrasound should be the part of a teamwork of experienced radiologist, physiatrists, and rheumatologist. It implies adequate equipment, defined site of examination based on clinical exam.

Keywords

ultrasonography, Doppler sonography, articular and periarticular structures

Uvod

Cilj ovog pregleda je evaluacija uloge i mogućnosti ultrazvuka u dijagnostici bolesti lokomotornog sustava. Ultrazvuk je "imaging" tehnologija koja predstavlja jednu od najvažnijih neinvazivnih dijagnostičkih metoda, bez ionizirajućeg zračenja, dostupnu, pouzdanu i financijski povoljnu. Zbog nabrojanih prednosti zauzima visoko mjesto u raznim dijagnostičkim algoritmima. Danas predstavlja praktično rutinsku dijagnostičku pretragu

u kliničkoj medicini. Prvi je puta primijenjen u dijagnostičke svrhe početkom četrdesetih godina ovog stoljeća. Prvi ultrazvučni uređaj s B modom razvio se 1952. godine, a 1954. izumljen je prvi dvodimenzionalni "compound-scanner" što je omogućilo direktno prislanjanje sonde na kožu bolesnika. "Real-time" ultrazvučni uređaji počeli su se primjenjivati 1966. godine, što se može zapravo smatrati ultrazvučnim ekvivalentom dijasko-

mr.sc. Marijana Pervan
 Bukovac 96b ♦ 10000 Zagreb
 e-mail: marijana.pervan@zg.htnet.hr

piji. Pravi procvat je klinička ultrasonografija doživjela otkrićem sive skale na B-skeneru sedamdesetih godina prošlog stoljeća. 1978. godine je R. Graf počeo s primjenom ultrazvuka u dijagnostici lokomotornog sustava i to pri pregledu dječjih kukova (1).

U dijagnostici bolesti lokomotornog sustava najčešće se upotrebljavaju visokofrekvencijske linearne sonde frekvencija između 2-15 MHz s dobrom rezolucijom. Značajno mjesto zauzimaju tzv. specijalne sonde za pregled pojedinih zglobova npr. sonda oblikovana poput hokojeskog štapa za pregled malih zglobova šaka. 1956. godine počinje uporaba fizikalnog principa nazvanog Dopplerov učinak (2). U rutinskoj je primjeni u dijagnostici bolesti lokomotornog sustava od 1994. godine. Dopplerov se učinak najčešće primjenjuje pri pregledu krvnih žila te se analiziraju doplerski pomaci ultrazvuka raspršenog na eritrocitima (2). Primjena Dopplerovog učinka omogućila je i intravenoznu primjenu ultrazvučnog kontrasta i kontrast-specifičnu metodu oslikavanja nazvanu harmoničkim oslikavanjem (harmonic imaging) (2). Razvoj i usavršavanje visokofrekvencijskih linearnih sonda je znatno utjecao na mogućnosti i primjenu ultrazvuka u evaluaciji lokomotornog sustava (3). Ultrazvučna je metoda visokosenzitivna, ali i nespecifična u evaluaciji lokomotornog sustava, a osobita joj je vrijednost u analizi intraartikularnih i periartikularnih struktura (4). Ultrazvukom je moguće vizualizirati detalje intraartikularnih struktura - oblik i konturu artikulacijskih površina, razlikovati promijenjenu i zadebljanu sinovijalnu membranu od sinovijalne tekućine, razlikovati intraartikularni izljev i procijeniti njegovu količinu i ehogenost od periartikularnih promjena, mjeriti debljinu hrskavice i detektirati oštećenja hrskavice i

Dijagnostički ultrazvuk

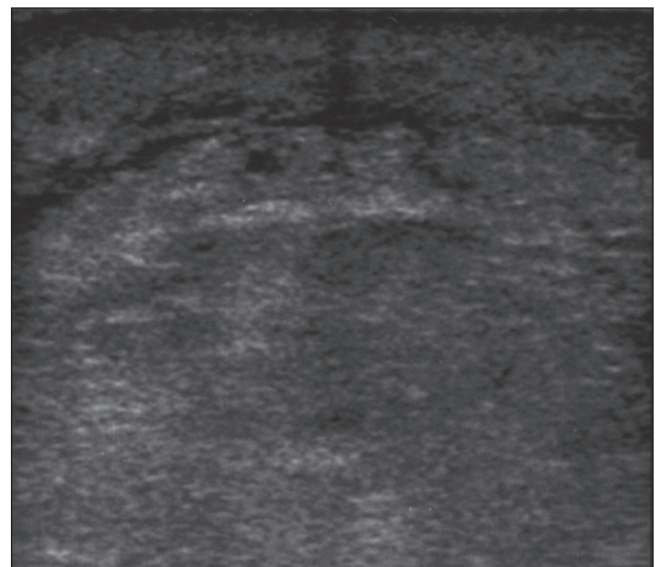
Precizne smjernice ultrazvučnog pregleda su: analizirati meke česti, uočiti promjene ehoteksture, prekid kontinuiteta, te zadebljanje ovojnice tetiva, vizualizirati zglobni prostor - procijeniti njegovu širinu, utvrditi postojanje izljeva i njegovu količinu semikvantitativnom metodom po stupnjevima (0 - bez izljeva, 3 - veća količina izljeva), procijeniti ehogenost izljeva, ispratiti konture zglobne površine, s osvrtom na iregularnost, otkriti oštećenja hrskavice, utvrditi postojanje rubnih osteofita, utvrditi postojanje erozivnog procesa te opisati semikvantitativno (0 - pravilna površina, 3 - brojne erozije). U slučaju pozitivnog nalaza zadebljanja sinovije > 1 mm/, izljeva i/ili erozija odrediti intenzitet perfuzije sinovije obojenim doplerom kvantitativnim pokazateljem - mjerenjem indeksa otpora (RI) odnosno power-doplerom te izraziti semikvantitativnom metodom po stupnjevima (od stupnja 0 - bez vaskularizacije do stupnja 3 - vrlo intenzivna vaskularizacija).

Naime, poznato je da je u upalnoj reumatskoj bolesti povećana vaskularizacija sinovijalne membrane kao

male koštane erozije posebno u ranom stadiju osteoartrisa (4). Ultrazvuk omogućuje pregled mekih česti: supkutano tkiva, mišića, tetiva i krvnih žila - vizualizaciju vaskularizacije odnosno intenziteta perfuzije koji ovisi o upalnoj aktivnosti sinovijalne membrane i periartikularnog tkiva - obojenim doplerom, što je osobito korisno u procjeni kliničke aktivnosti bolesti (3,5).

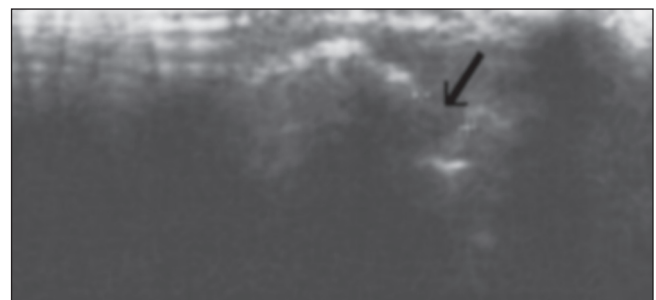
Bolesnike je potrebno pregledati u standardnim projekcijama - transverzalnim i longitudinalnim presjecima, čime se relativno brzo omogućuje otkrivanje i lokacija patologije (4). Dodatnu pažnju treba posvetiti tehničkom dijelu pregleda kako bi se izbjegao pritisak sondom na pregledavani zglob i time narušio intenzitet signala power-doplera (6,7).

Slika 1. Potkožni edem
Figure 1. Subcutaneous edema



posljedica hiperplazije kapilara i venula, ali i većih krvnih žila (2). Power-dopler je pogodan za analizu tkiva s niskom brzinom krvnog protoka kao što je sinovija, njime se detektira hipervaskularizacija, a u pregledanim se arterijama upotrebom pulsirajućeg doplera uočavaju niskorezistentni arterijski protoci, te je moguće

Slika 2. Rubna erozija radijalne konture
glave metakarpalne kosti
Figure 2. Marginal erosion of the radial aspect
of the metacarpal head

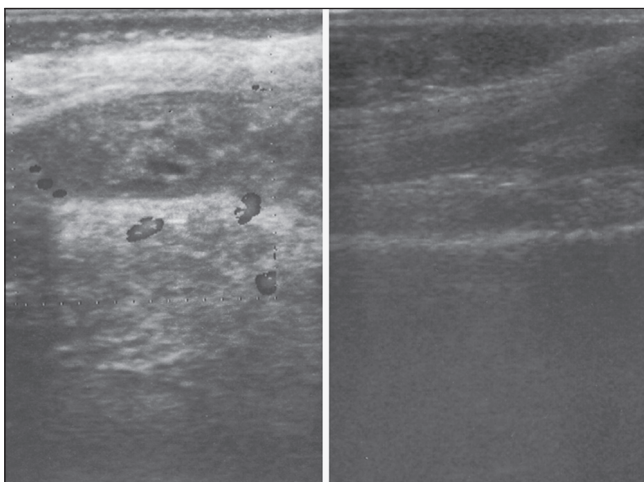


dijagnosticirati sinovitis - diferencirati panus od nede-struktivne sinovijalne hipertrofije (7).

Ultrazvuk zauzima posebno mjesto u evaluaciji i praćenju bolesnika s reumatskim bolestima, a u ranoj fazi bolesti superioran je u odnosu na konvencionalne snimke u otkrivanju znakova upale i destrukcije (8). Osobita je vrijednost upotrebe obojenog doplera u procjeni intenziteta sinovijalne prokrvljenosti kao pokazatelja aktivnosti i predvidljivosti bolesti (9,10).

Konvencionalne snimke i nadalje predstavljaju "zlatni standard" u obradi bolesnika zbog svoje pristupačnosti iako su ograničenih dijagnostičkih vrijednosti. Njima se rijetko mogu otkriti strukturalne promjene (promjena širine zglobnog prostora, iregularnost zglobne površine, rubne erozije, periartikularna osteoporoza) prije razdoblja od 6-12 mjeseci od pojave simptoma reumatoidnog artritisa ili seronegativne artropatije. Pregledom medicinske literature u posljednjih desetak godina objavljeni su mnogobrojni radovi u kojima se uspoređuju konvencionalna radiologija, scintigrafija skeleta, ultrazvuk i magnetska rezonanca u dijagnostici i praćenju

Slika 3. Gust, hiperehogen izljev u suprapatelarnoj burzi, s naglašenom rubnom vaskularizacijom prije i nakon terapije
Figure 3. Dense, hyperechogenic fluid in the suprapatellar bursa, with increased marginal vascularity before and after therapy



Literatura

1. Matasović T. *Diagnostic Ultrasound of the Locomotor System*. 1st ed. Zagreb: Školska knjiga. 1990:5.
2. Brkljačić B. *Dopler krvnih žila*. 1 izd. Zagreb: Medicinska naklada. 2000:1-14,210.
3. Widekamm C, Koller M, Weber M, Kainberger F. Diagnostic value of high-resolution B-mode and doppler sonography for imaging of hand and finger joints in rheumatoid arthritis. *Arthritis Rheum* 2003;48(2):325-33.
4. Gibbon WW. Rheumatology screening: new imaging opportunity. *Diagn Imag* 1998;20 Suppl 3:26-30.
5. Varsamidis K, Varsamidou E, Tjetjis V, Mavropoulos G. Doppler sonography in assessing disease

aktivnosti bolesti oboljelih od reumatskih bolesti (9,10). Veća je osjetljivost ultrazvuka u usporedbi sa konvencionalnim snimkama, te gotovo jednaka osjetljivost i specifičnost uz primjenu kontrastnog sredstva u usporedbi s magnetskom rezonancom (9,10).

Ultrazvuk zauzima značajno mjesto u procjeni uspješnosti terapije.

Prednost je metode u dostupnosti, mogućnosti ponavljanja pretrage, izostanku ionizirajućeg zračenja, bolesnici ju dobro podnose, a jedini je mogući nedostatak potrebna strpljivost za obradu detalja (pregled zglobne površine; analizu sinovije, zglobnog izljeva i erozivnog procesa) te dužina pregleda što se znatno smanjuje iskustvom pregledavača (11).

Primjena ultrazvuka u dijagnostici te prema potrebi i drugih radioloških metoda (konvencionalne snimke, kompjutorizirana tomografija, magnetska rezonanca, scintigrafija) omogućuje pravovremeno postavljanje dijagnoze i time odgovarajući terapijski pristup i promjenu ishoda bolesti (12). Mnogi autori naglašavaju vrijednost ultrazvučno vođene punkcije i intraartikularne primjene lijeka.

Potrebna je kvalitetna oprema, educirani ultrasoničari te precizno definirana mjesta pregleda pojedinog zgloba obzirom na klinički nalaz, a dogovorno s fizijatrima i reumatolozima kao dio timskog rada. Pregledom medicinske literature u posljednjih desetak godina objavljeni su mnogobrojni radovi u kojima se uspoređuju konvencionalna radiologija, scintigrafija skeleta, ultrazvuk i magnetska rezonanca u dijagnostici i praćenju aktivnosti bolesti oboljelih od reumatskih bolesti. Pri svakom ultrazvučnom pregledu potrebno je utvrditi postoji li korelacija kliničke slike, laboratorijskih nalaza i morfoloških promjena registriranih pri ultrazvučnom pregledu i analizi vaskularizacije, te usporediti nalaz s nalazima ostalih radioloških pretraga.

Time je potvrđena vrijednost ultrazvuka i obojenog doplera kao brze, relativno dostupne i jednostavne metode.

activity in rheumatoid arthritis. *Ultrasound Med Biol* 2005;31(6):739-43.

6. Grassi W, Tittarelli E, Pirani O. et al. Ultrasound examination of metacarpophalangeal joints in rheumatoid arthritis. *Scand J Rheumatol* 1993;22:243-247.

7. Joshua F, de Carle R, Rayment M. et al. Power Doppler "blanching" after the application of transducer pressure. *Australas Radiol* 2005;49(3):218-21.

8. Ostergaard M, Ejberg B, Szkudlarek M. Imaging in early rheumatoid arthritis: roles of magnetic resonance imaging, ultrasonography, conventional radiography and computed tomography. *Best Pract Res Clin Rheumatol* 2005;19(1):91-116.

9. Hoving JL, Buchbinder R, Hall S. et al. A comparison of magnetic resonance imaging, sonography, and radiography of the hand in patients with early rheumatoid arthritis. *J Rheumatol* 2004;31(4):640-4.

10. Keen HI, Brown AK, Wakefield RJ, Conaghan PG. MRI and musculoskeletal ultrasonography as diagnostic tools in early arthritis. *Rheum Dis Clin North Am* 2005;31(4):699-714.

11. Szkudlarek M, Court-Payen M, Jacobsen S, Klarlund M, Thomsen HS, Ostergaard M. Interobserver agreement in ultrasonography of the finger and toe joints in rheumatoid arthritis. *Arthritis Rheum*

12. Hunter DJ, Conaghan PG. Imaging outcomes and their role in determining outcomes in osteoarthritis and rheumatoid arthritis. *Curr Opin Rheumatol* 2006;18(2):157-62.