

Miroslav Harjaček

Odjel za dječju i adolescentnu reumatologiju
Dječja bolnica Srebrnjak ♦ Zagreb

Najčešći vaskulitisi u dječjoj dobi

The most frequent childhood vasculitides

Adresa za dopisivanje:

prof.dr.sc. Miroslav Harjaček

Odjel za dječju i adolescentnu reumatologiju

Dječja bolnica Srebrnjak

Srebrnjak 100 ♦ 10000 Zagreb

miroslav.harjacek@zg.t-com.hr

Sažetak

Vaskulitisi u dječjoj dobi predstavljaju izazov za pedijatrijske reumatologe zbog raznolikosti kliničke prezentacije i sistemske prirode bolesti. Vaskulitisi nerijetko zahtjevaju multidisciplinski pristup više specijalista; reumatologa, dermatologa, kardiologa, nefrologa, neurologa i gastroenterologa. Vaskulitis definiramo prisustvom

upale u zidu krvnih žila. Lokalizacija krvnih žila, veličina krvnih žila, obim ozljede žilja, te patohistološki nalaz određuju fenotip i težinu bolesti. U radu će se raspravljati o klasifikaciji i glavnim obilježjima vaskulitisa dječje dobi, a detaljnije će biti razrađene dva najčešća oblika: Henoch-Schönleinova purpura i Kawasakijska bolest.

Ključne riječi

vaskulitis, dječja dob, klasifikacija, Henoch-Schönleinova purpura, Kawasakijska bolest

Summary

Childhood vasculitis is a challenge for pediatric rheumatologists. It is multisystem in nature and often requires integrated care from multiple subspecialties, including rheumatology, dermatology, cardiology, nephrology, neurology, and gastroenterology. Vasculitis is defined as the presence of inflammation in the blood vessel wall. The site of

vessel involvement, size of the affected vessels, extent of vascular injury, and underlying pathology determine the disease phenotype and severity. This article explores the classification and general features of pediatric vasculitides, with detailed analysis of the two most common vasculitides: Henoch-Schönlein purpura and Kawasaki disease.

Keywords

vasculitis, childhood, classification, Henoch-Schönlein purpura, Kawasaki disease

Uvod

Zbog boljeg razumijevanja patofiziologije vaskulitisa u dječjoj dobi u zadnje vrijeme znatno je poboljšana di-

jagnoza, liječenje, dugoročna prognoza, a i smrtnost je smanjena na najmanju moguću mjeru. Iz podataka na-

Vaskulitis pretežito velikih krvnih žila
■ Takayasuova bolest
Vaskulitis pretežito srednjih krvnih žila
■ poliarteritis nodosa ■ kutani poliarteritis ■ Kawasakijska bolest
Vaskulitis pretežito malih krvnih žila
Granulomatozni vaskulitis ■ Wegenerova granulomatoza ■ Churg-Straussov sindrom Ne-granulomatozni vaskulitis ■ mikroskopski poliangiitis ■ Henoch-Schönleinova purpura ■ izolirani kutani leukocitoklastični vaskulitis ■ hipokomplementni urtikarijalni vaskulitis
Ostali vaskulitisi
■ Behçetova bolest ■ sekundarni vaskulitisi (post-infektivni, u sklopu malignih i autoimunskih bolesti, hipersenzitivni vaskulitis) ■ vaskulitis povezani uz autoimunske bolesti ■ primarni vaskulitis CNS-a (progresivna i neprogresivna forma) - angiografski negativna forma (male krvne žile) - angiografski pozitivna forma (velike krvne žile) ■ Coganov sindrom
Neklasificirani vaskulitisi

cionalnih registara na vaskulitis otpada 1-6% svih reumatskih bolesti u dječjoj dobi s incidencijom od 23 slučaja na 100.000 djece do 17. godine, uz znatne geografske varijacije (1). Ipak, vaskulitisi ostaju izazov za pedijatrijske reumatologe zbog raznolikosti kliničke prezentacije, preklapanja sistemskih i kožnih obilježja kao i zbog nedostatka specifičnih laboratorijskih testova. Od svih reumatskih bolesti dječje dobi vaskulitis je najteže klasificirati, s obzirom da dijagnostički kriteriji za odrasle u većini slučajeva nisu prikladni za djecu. U zadnje vrijeme se u pedijatrijskoj reumatologiji koristi EULAR/PRINTO/PRoS klasifikacija utvrđena u Ankari 2008 godine, a koja se neznatno razlikuje od klasifikacije odraslih bolesnika s vaskulitisom (tablica) (2,3,4).

S obzirom da su Henoch-Schönleinova purpura (HSP) koja se javlja u oko 50% svih vaskulitisa, te Kawasakijska

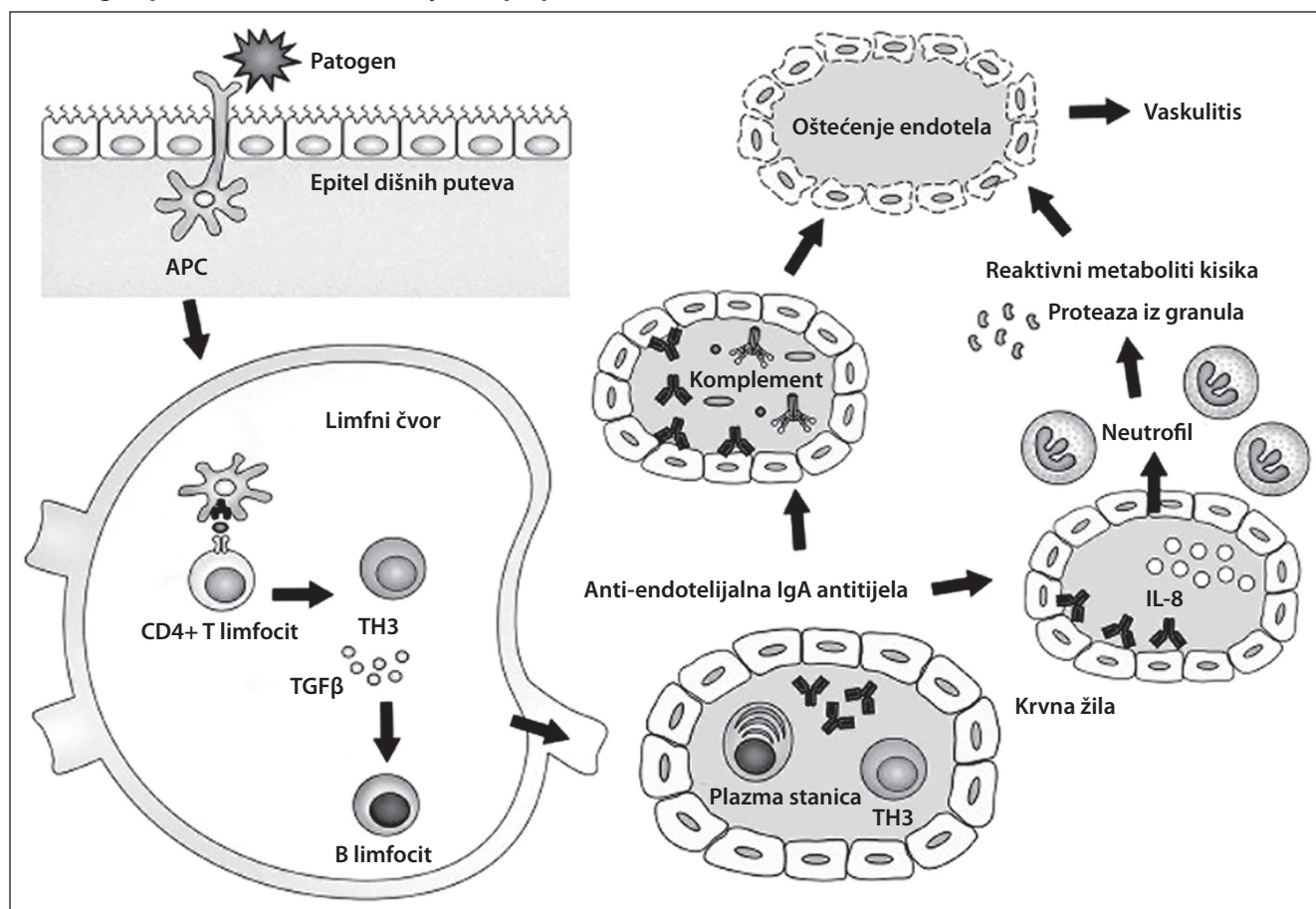
bolest (KB), koja se javlja u do 23% svih vaskulitisa, vrlo specifične za pedijatrijsku populaciju o njima će detaljnije biti riječi u daljnjem tekstu (1). Nastup ovih najčešćih vaskulitisa je nerijetko nagao i bolest se u potpunosti manifestira u prvom tijeku bolesti. U većini ostalih rjeđih vaskulitisa nastup bolesti je postupan, a bolest se razvija tjednima ili mjesecima uz sistemske simptome poput vrućice ili gubitka tjelesne težine. Već je naglašeno da ne postoje specifični ili patognomonski laboratorijski testovi za potvrdu dijagnoze vaskulitisa u dječjoj dobi, no osim uobičajnih parametara upale (SE, CRP) tijekom obrade se koriste povišene serumske vrijednosti MRP8/14 kompleksa (kalprotektin) i vW antigen kao biljeg nespecifične ozljede ednotela (5). U monitoriranju aktivnosti i proširenosti bolesti koriste se tzv. BVAS (eng. *Birmingham Vasculitis Activity Score*) i DEI skor (eng. *Disease Extent Index*) (6).

Henoch-Schönleinova purpura

Henoch-Schönleinova purpura (HSP ili anafilaktoidna purpura) je polimeričkim imunoglobulinom A1 (IgA) posredovani vaskulitis malih krvnih žila koji predominantno zahvaća djecu, no rjeđe se viđa i u odraslih osoba. Incidencija bolesti u dobnoj skupini do 17 godina je 20 slučajeva na 100,000, češća je u dječaka, a najčešće se javlja između 4-6 godine života tijekom zime i proljeća (7,8). Histopatološki je HSP podvrsta nekrotizirajućeg vaskulitisa karakteriziranog fibrinoidnom destrukcijom krvnih žila (leukocitoklastični vaskulitis) (slika). Vjerojatno prvi opis bolesti dao je Heberden u svojoj knjizi iz 1801. godine, "On Cutaneous Diseases", gdje je opisao petogodišnjaka s petehijama na koži na nogama, abdominalnom boli, krvavim stolicama i urinom, te bolnim subkutanim edemom. Međutim, bolest je imenovana prema dvojici njemačkih liječnika

rajućeg vaskulitisa karakteriziranog fibrinoidnom destrukcijom krvnih žila (leukocitoklastični vaskulitis) (slika). Vjerojatno prvi opis bolesti dao je Heberden u svojoj knjizi iz 1801. godine, "On Cutaneous Diseases", gdje je opisao petogodišnjaka s petehijama na koži na nogama, abdominalnom boli, krvavim stolicama i urinom, te bolnim subkutanim edemom. Međutim, bolest je imenovana prema dvojici njemačkih liječnika

Slika. **Mogući patofiziološki model razvoja HSP purpura (10)**



Stanice koje prezentiraju antigen (APC) pregrađuju, migriraju i predočuju antigene CD4+ T limfocitima u lokalnim limfnim čvorovima. Pod utjecajem citokina TGFβ dolazi do razvoja TH3 stanica (CD4+), posljedične aktivacije antigen-specifičnih B limfocita koji sazrijevaju u plazma stanice. Te plazma stanice počinju proizvoditi anti-endotelijalna protutijela koja ozljeđuju endotel aktivacijom alternativnog puta komplementa. Ta ista protutijela aktiviraju endotel koji proizvodi IL-8, a koji povratno aktivira neutrofile, izaziva njihovu degranulaciju, te ponovno oštećenje endotela proteazama i aktivnim metabolitima kisika.

ka koji su dalje karakterizirali ovaj vaskulitis. Godine 1837. Schönlein je opisao povezanost netrombocitopenične purpura i bolova u zglobovima, koji je nazvao purpura rheumatica. Kasnije, njegov student, Eduard Henoch, primijetio je da bolest zahvaća gastrointestinalni trakt i bubrež (7). Bolest se najčešće pojavljuje u djece između 3 i 7 godina nakon nekih virusnih (influenca, parainfluenca, EBV, parvo B19, adenovirus) ili bakterijskih infekcija (hemolitički streptokok skupine A, *M. pneumoniae*) (7, 9).

Kliničke manifestacije primarno uključuju palpabilnu purpuru, artralgiu ili artritis, abdominalnu bol, gastrointestinalno krvarenje i nefritis. Purpuri može prethoditi urtikarijalni ili makulopapulozni osip koji nestaje unutar 24 sata. Artritis ili periartitis (utvrđen ultrazvučno) se javlja u ¼ bolesnika, a pri prezentaciji bolesti u 15% bolesnika. Oligoartikularne je forme, nedestruktivan i najčešće se javlja u koljenima i skočnim zglobovima, te spontalno prolazi. Gastrointestinalne tegobe se javljaju u 75% bolesnika, a osim boli mogu dovesti i do ileo-ilealne intususcepcije i/ili krvarenja u trećine bolesnika (7,8). Nerijetko se gastrointestinalni simptomi javljaju prije purpura, a simptomi traju 3-4

tjedna, uz najčešće barem jednu ponovnu pojavu purpura. Najozbiljnija dugotrajna komplikacija Henoch-Schönleinove purpura je progresivno zatajenje bubrega, koje se javlja u 1-2% slučajeva, a kao posljedica IgA uvjetovanog glomerulonefritisa. Djeca s razvijenim IgA nefritisom, koja imaju lošiju prognozu, obično pri nastupu imaju nefrotski sindrom, a na patohistološkom nalazu više od 50% polumjeseca ili sklerozaciju glomerula (11). Danas se u prediktivne svrhe razvoja i lošije prognoze IgA nefritisa koriste polimorfizam promotora gena za ACE (12), nedostatak galaktoze na IgA1 (kojeg prepoznaju anti-glikanska protutijela nađena u mezanglijskim depozitima) u biopatu bubrega (13). U novije vrijeme vrlo su se korisnima pokazale i povišena ekspresija α-SMA (eng. *Small Muscle Actin*) u biopatu bubrega ili povišene serumske vrijednosti PTX3 proteina koji spada u istu skupinu PRR receptora (eng. *Pattern Recognition Receptor*) kao i CRP (14). Rijetke komplikacije bolesti su plućna hemoragija, pankreatitis, edem skrotuma, perforacija crijeva, konvulzije i poremećaj svijesti (15).

Ne postoji specifično liječenje bolesti, a terapija je uglavnom simptomatska. Ako bolesnik ima artralgijske ili ultra-

razvučno potvrđeni artritis/periartiritis onda se u terapiji dodaju nesteroidni protuupalni lijekovi. Liječenje steroidima je indicirano samo u slučaju jačeg gastrointestinalnog krvarenja (vaskulitis crijeva), a takvi bolesni-

Kawasakijeva bolest

Kawasakijeva bolest je akutna dječja bolest. Radi se o vaskulitisu srednje velikih i manjih krvnih žila. Bolest je otkrio japanski pedijatar dr. Tomisaku Kawasaki početkom 60-ih godina 20. stoljeća, primijetivši nekoliko bolesnika sličnih simptoma. Do kraja su stoljeća njegova otkrića službeno priznata te se bolest počela spominjati u medicinskim udžbenicima. Uzrok bolesti još u potpunosti nije poznat. Bolest pogađa malu djecu, obično dječake mlađe od 5 godina u 90% slučajeva. S izuzetkom Japana gdje je incidencija značajno veća, u zapadnom svijetu ona iznosi oko 20 slučajeva na 100.000 djece mlađe od 5 godina (16). Kod mlađe djece bolest najčešće ima atipičnu prezentaciju s učestalim aneurizmama koronarnih arterija. Bolest je karakterizirana jasnim poremećajima specifičnog imunološkog sustava u kojem su naglašeni povećan broj aktiviranih T CD4+ limfocita, smanjen broj CD8+ i T-regulatornih limfocita (CD4+CD25+), povećanom proizvodnjom proupalnih citokina (IL-6, TNF- α), uz manji broj cirkulirajućih neutrofila (1).

Bolest započinje kao akutno febrilno stanje s prolongiranim i tvrdokornom vrućicom višom od 39°C. Da bi bolesnik zadovoljio EULAR/PRES/PRINTO kriterije mora uz vrućicu koja traje najmanje 5 dana zadovoljiti i barem 4 od slijedećih kriterija (2): 1. obostrani, neeksudativni konjunktivitis; 2. promjene na sluznici usnica i usta (hiperemija, uz suhoću i ispućanost usana i malinast jezik); 3. jednostrani, negnojni limfadenitis na vratu; 4. makulozan, nepruritički generalizirani osip (ljuštenje kože prstiju ili perianalno u kasnijoj fazi); 5. edem dlanova, tabana ili perianalne regije.

Bolest ima tri-fazični tijek; akutnu febrilnu fazu koja traje do 2 tjedna, subakutnu fazu u trajanju od 2-4 tjedna i rekoalescentnu fazu koja može trajati mjesecima. U akutnoj fazi bolest slabo reagira na antipiretike, djeca su iznimno nervozna i djeluju jako bolesno, vjerojatno radi aseptičkog meningitisa (16). Nerijetko djeca imaju gastrointestinalne simptome poput proljeva, povraćanja te pozitivni ultrazvučni nalaz hidropsa žučnjaka. Artritis, koji je najčešće oligo, a rijetko poliartikularnog oblika javlja se u 25% slučajeva, uglavnom zahvaća koljena, skočne zglobove i kukove. Nije destruktivan i obično dobro reagira na terapiju. Vaskulitis krvnih žila testisa može imitirati kliničku sliku epididimitisa ili torzije testisa s akutnom skrotalnom boli i lividnom bojom kože, nerijetko uz dizuričke tegobe. Kardiovaskularni simptomi u akutnoj fazi uključuju valvulitis, miokarditis i pe-

rikeritis, a rijetko imaju i jake abdominalne bolove, a na ultrazvučnom nalazu abdomena edem sluznice crijeva. Liječenje steroidima nema prediktivnu vrijednost u mogućem razvoju IgA glomerulonefritisa (11).

rikarditis, a rijetko u toj fazi i dilataciju, odnosno aneurizme koronarnih arterija, koje se javljaju u 20% neliječenih bolesnika (16). Razvoj aneurizmi možemo u nekih bolesnika predvidjeti ispitivanjem polimorfizma promotora kemokinskog gena TARC/CCL17 (17). Terapija bolesti intravenskim imunoglobulinima dovodi do rezolucije aneurizmi u 80% bolesnika. Do 10% bolesnika s promjenama koronarnih arterija ne zadovoljava sve kriterije za postavljanje dijagnoze (atipična Kawasakijeva bolest), a najveći rizik razvoja aneurizmi imaju djeca mlađa od 12 mjeseci. U 0,5 to 1% bolesnika se razvijaju tzv. "gigantske" (eng. *giant*) koronarne aneurizme koje ako su povezane s trombozom mogu biti fatalne (18). Infarkt miokarda je rijedak, ali i moguć u dječjoj dobi. Neprepoznata atipična Kawasakijeva bolest jedan je od najčešćih uzroka smrti nepoznatog porijekla u odraslih bolesnika (19,20). Diferencijalno-dijagnostički dolaze u obzir brojne infektivne bolesti poput EBV-a, adenovirusa, echo virusa, ospica, toksinima izazvane bolesti (sindrom toksičnog šoka, šarlah), hipersenzitivne reakcije poput Steven-Johnsonovog sindroma ili autoinflamatorne bolesti poput sistemskog oblika juvenilnog idiopatskog artritisa (SoJIA) (16).

Ne postoji jednoznačan dijagnostički test. U laboratorijskim analizama nalazimo povišene vrijednosti leukocita s pomakom ulijevo, trombocitozu, anemiju, proteinuriju i leukocituriju, te ubrzanu sedimentaciju. Svi imunološki testovi su negativni, a u dijagnozi bolesti može pomoći hiperreakcija na PPD (patergija). Akutna faza bolesti zahtijeva hospitalizaciju, a liječi se aspirinom u visokim dozama (80-100 mg/kg/dan), te intravenskim imunoglobulinima (2 g/kg) u jednoj aplikaciji. Kada dijete postane afebrilno doza aspirina se prilagođava na anti-trombocitnu dozu od 3-5 mg/kg/dan. Primjena steroida je kontroverzna, a u akutnoj fazi se koristi rijetko, samo u 10-15% bolesnika koji ne postanu afebrilni nakon 2 aplikacije intravenoznih imunoglobulina, i to u obliku pulsne doze (30 mg/kg metilprednizolona). Alternativno se kod rezistentnih bolesnika može primijeniti i anti-TNF terapija infliksimabom (5 mg/kg) (21). Ehokardiogram srca se kod nekomplikiranih slučajeva radi na početku bolesti, nakon 2 tjedna, a onda svaka 6-8 tjedana radi procjene uspješnosti terapije u prevenciji nastupa koronarnih aneurizmi. Kod već formiranih aneurizmi pokazala se korisnom terapija ABCiksimabom (ReoPro - monoklonalni inhibitor glikoproteinskog receptora IIb/IIIa na trombocitima) (22).

Literatura

1. Weiss PF. Pediatric Vasculitis. *Pediatr Clin North Am* 2012 April;59(2):407-423.
2. Ozen S, Ruperto N, Dillon, MJ. et al. EULAR/PReS endorsed consensus criteria for the classification of childhood vasculitides. *Ann Rheum Dis* 2006 July; 65(7): 936-941. Published online 2005 December 1. doi: 10.1136/ard.2005.046300. PMID: PMC1798210.
3. Yildiz C, Ozen S. The specificities of pediatric vasculitis classification. *Presse Med* 2013 Apr;42(4 Pt 2):546-50. Epub 2013 Mar 1.
4. Malik MA, Zia-ur-Rehman M, Nadeem MM. et al. Childhood primary angitis of the central nervous system. *J Coll Physicians Surg Pak* 2012 Sep;22(9):570-4.
5. Brogan P, Eleftheriou D, and Dillon MJ. Small vessel vasculitis. *Pediatr Nephrol* 2010 June;25(6):1025-1035.
6. Demirkaya E, Ozen S, Pistorio A. et al. Performance of Birmingham Vasculitis Activity Score and disease extent index in childhood vasculitides. *Clin Exp Rheumatol* 2012 Jan-Feb;30(1 Suppl 70):S162-8.
7. McCarthy HJ, Tizard EJ. Clinical practice: Diagnosis and management of Henoch-Schönlein purpura. *Eur J Pediatr* 2010 Jun;169(6):643-50.
8. Ruperto N, Ozen S, Pistorio A. et al. EULAR/PRINTO/PReS criteria for Henoch-Schönlein purpura, childhood polyarteritis nodosa, childhood Wegener granulomatosis and childhood Takayasu arteritis: Ankara 2008. Part I: Overall methodology and clinical characterisation. *Ann Rheum Dis* 2010 May;69(5):790-7.
9. Lim CS, Lim SL. Henoch-Schönlein purpura associated with Mycoplasma pneumoniae infection. *Cutis* 2011 Jun;87(6):273-6.
10. Yang JH, Chuang YH, Wang LC. et al. The immunobiology of Henoch-Schönlein purpura. *Autoimmunity Reviews* 2008;7(3):179-184.
11. Lv J, Xu D, Perkovic V, Ma X. Corticosteroid therapy in IgA nephropathy. *J Am Soc Nephrol* 2012 Jun;23(6):1108-16.
12. Zhou TB, Ou C, Qin YH, Luo W. A meta-analysis of the association between angiotensin-converting enzyme insertion/deletion gene polymorphism and Henoch-Schönlein purpura nephritis risk in Asian children. *Clin Exp Rheumatol* 2012 Mar-Apr;30(2):315-6.
13. Kawasaki Y, Ono A, Ohara S, Suzuki Y, Suyama K, Suzuki J, Hosoya M. Fukushima. Henoch-Schönlein purpura nephritis in childhood: pathogenesis, prognostic factors and treatment. *J Med Sci* 2013;59(1):15-26.
14. Ge W, Wang HL, Sun RP. Pentraxin 3 as a novel early biomarker for the prediction of Henoch-Schönlein purpura nephritis in children. *Eur J Pediatr* 2013 Aug 21. [Epub ahead of print]
15. Rajagopala S, Shobha V, Devaraj U, D'Souza G, Garg I. Pulmonary hemorrhage in Henoch-Schönlein purpura: case report and systematic review of the english literature. *Semin Arthritis Rheum* 2013 Feb;42(4):391-400.
16. Gerding R. Kawasaki disease: a review. *J Pediatr Health Care* 2011 Nov-Dec;25(6):379-87.
17. Lee CP, Huang YH, Hsu YW, Yang KD. et al. TARC/CCL17 gene polymorphisms and expression associated with susceptibility and coronary artery aneurysm formation in Kawasaki disease. *Pediatr Res* 2013 Aug 13. doi: 10.1038/pr.2013.134. [Epub ahead of print].
18. Levy DM, Silverman ED, Massicotte MP, McCrindle BW, Yeung RS. Longterm outcomes in patients with giant aneurysms secondary to Kawasaki disease. *J Rheumatol* 2005;32:928-934.
19. Kato H, Inoue O, Kawasaki T, Fujiwara H, Watanabe M, Toshima H. Adult coronary artery disease probably due to childhood Kawasaki disease. *Lancet* 1992;340:1127-1129.
20. Paredes N, Mondal T, Brandão LR, Chan AK. Management of myocardial infarction in children with Kawasaki disease. *Blood Coagul Fibrinolysis* 2010 Oct;21(7):620-31.
21. Dominguez SR, Anderson MS. Advances in the treatment of Kawasaki disease. *Curr Opin Pediatr* 2013 Feb;25(1):103-9.
22. Williams RV, Wilke VM, Tani LY, Minich LL. Does Abciximab enhance regression of coronary aneurysms resulting from Kawasaki disease? *Pediatrics* 2002 Jan;109(1):E4.